УДК 616-006.66

МЕТОДИКА КОМПЛЕКСНОЙ ОЦЕНКИ КЛИНИЧЕСКИХ И ЛУЧЕВЫХ ПРИЗНАКОВ СТЕПЕНИ ЗЛОКАЧЕСТВЕННОСТИ РАКА МОЛОЧНОЙ ЖЕЛЕЗЫ

Петров А.В.

МУЗ «Городская больница № 5», г. Рыбинск, Ярославская область, Россия, e-mail: docpetrov@mail.ru

С целью оценки особенностей рака молочной железы при разной степени дифференцировки опухолевых клеток были изучены результаты клинического, рентгеновского, ультразвукового и цитоморфологического исследований 156 больных. Выявлены клинические и рентгеновские дифференциально-диагностические признаки рака молочной железы с низкой, средней и высокой степенью дифференцировки раковых клеток. На основании полученных данных разработана методика оценки клинических и рентгенологических признаков рака молочной железы в зависимости от степени дифференцировки опухолевых клеток.

Ключевые слова: рак молочной железы, маммография.

METHODOLODGY OF INTEGRATED ASSESSMENT OF CLINICAL AND RADIOLOGICAL EVIDENCT OF BREAST CANCER

Petrov A.V.

City Hospital № 5, Rybinsk, Yaroslavl region, Russia, *e-mail: docpetrov@mail.ru*

To study the characteristics of breast cancer, depending on the degree of differentiation of tumor cells were examined results of a comprehensive clinical, radiological and cytomorphological results examination revealed 156 patients with tumor. Identified clinical and x-ray differential-diagnostic signs of breast cancer with low, medium and high degree of differentiation of cancer cells. Based on these data the technique of evaluation of clinical and radiological signs of breast cancer, depending on the degree of differentiation of tumor cells.

Key words: breast cancer, mammography.

Проблема своевременной и эффективной диагностики рака молочной железы продолжает оставаться одной из наиболее актуальных медико-социальных задач. Высокая распространенность рака молочной железы делает проблему его определения повседневной, актуальной задачей в работе лучевого диагноста, предъявляя высокие требования к уровню теоретических знаний и соответствующих практических навыков и умений в лучевой диагностике [1].

Несмотря на активное использование в диагностической практике последнего времени рентгеновской компьютерной томографии, магнитно-резонансной томографии,

сцинтиграфических методик и цифровых технологий, диагностический успех по-прежнему связан с обоснованной оценкой комплекса клинических, рентгенологических, ультразвуковых и цитоморфологических данных [2].

Именно эти положения и стали основным побуждающим моментом для проведения настоящего исследования, целью и задачами которого было изучение особенностей комплексной клинической, лучевой и цитоморфологической диагностики рака молочной железы на основе стандартных маммографического, ультразвукового и морфологического исследований.

С учетом этих обстоятельств были изучены результаты исследований 156 больных, выявленные в течение четырех календарных лет в результате обследования 18109 пациенток. Из общего числа выявленных злокачественных опухолей рак с высокой степенью дифференцировки опухолевых клеток отмечен в 10% случаев, с умеренной у 60% больных и с низкой степенью дифференцировки у 20% пациенток. При этом протоковый рак определен в 20% случаев, а инфильтрирующий у более чем 60% больных.

Поставленные задачи определили также выбор методов исследования и методики оценки полученных данных. Широко используемые на практике клинические приемы, стандартная маммографичекая и ультразвуковая аппаратура в сочетании с возможностями обычного патологоанатомического отделения позволяют, по нашему мнению, получить наиболее значимые в практическом отношении результаты. Методические приемы анализа данных клинического, рентгенологического и ультразвукового исследований молочной железы при выявлении рака, рекомендованные Маммологическим центром ФГУ «РНЦРР Росмедтехнологий», также дают возможность рассчитывать на полноценность полученных результатов, с одной стороны, и на доступность их практического применения – с другой. Для оценки соотношения значения клинического и лучевых методов их роль была сопоставлена с учетом данных цитологического и гистологического исследований.

При анализе особенностей проявлений опухолей с разной степенью дифференцировки раковых клеток были отмечены клинические и рентгенодиагностические признаки, при которых различия в частоте их проявления при высокодифференцированном и низкодифференцированном раках составили два раза и более. В целом на этом основании были выявлены десять симптомов, имеющих, по нашему мнению, наибольшее практическое диагностическое значение для оценки степени злокачественности опухоли. (5 клинических на основе данных пальпации и 5 маммографических на базе анализа состояния опухолевого узла и окружающих тканей молочной железы). В дальнейшем на

этой основе была предложена и использована полуколичественная методика оценки проявления злокачественности рака молочной железы.

1. Пальпируемое образование. Наличие пальпируемого образования стало самым частым клиническим признаком рака молочной железы. Выше уже отмечалось, что у 125 из 156 обследованных больных имелись жалобы на уплотнение в молочной железе. С учетом результатов маммографии при систематической пальпации признаки уплотнения были выявлены еще у 21 женщины. Таким образом, отсутствие пальпаторных данных имелось только у десяти пациенток (6,4±0,79%). По мнению ряда исследователей, результаты пальпации молочной железы при раке не всегда зависят от размеров самой опухоли. Отмечается, в частности, что в ряде случаев пальпаторно могут быть выявлены не только крупные образования, но и некоторые мягкоструктурные опухоли с размером до 1 см и даже карциномы in situ [3].

2. Уплотнение кожи на ограниченном участке также отмечалось часто, в целом у 62 больных (44,2±0,79%, при высокодифференцированной опухоли – 12,5±5,49%, при низкодифференцированном раке – 60,0±0,90%). По мнению многих исследователей, причиной уплотнения кожи в зоне пальпируемого образования может быть ограниченный отек лимфостатической или воспалительной природы [8]. При наличии связи участка утолщения с опухолевым узлом речь, вероятнее всего, идет об опухолевой инфильтрации [3].

3. Образование, спаянное с кожей, в целом было выявлено в 17,9±0,75% случаев (при высокодифференцированной опухоли – 6,2±5,49%, при умеренной степени дифференцировки в 16,3±0,92% случаев и при низкодифференцированном раке у 30±1,82% больных). Связь образования с кожей чаще всего сопровождалась ее ограниченным утолщением, реже изменения кожи не отмечалось. По нашим данным, это один из наиболее важных признаков агрессивного роста опухоли, поскольку он часто сочетался с поражением лимфатических узлов, рентгеновскими и иными клиническими признаками рака молочной железы.

4. Бугристый характер пальпируемого образования был отмечен у 32±0,75% больных (при высокодифференцированном раке – 18,7±5,49%, при низкодифференцированной опухоли – 43,3±0,59%). Этот признак, по литературным данным, может свидетельствовать как об агрессивном характере роста опухоли, так и о высокой плотности ее ткани [5]. Отмечается также, что при пальпации рак не всегда выявляется как узел. Иногда он проявляется в виде уплотнения диффузной, вязкой консистенции и нарушения подвижности ткани железы.

5. Увеличение регионарных лимфатических узлов при высокодифференцированных опухолях было отмечено в 25,0±0,88% наблюдений, при опухолях со средней степенью дифференцировки клеток у 53,2±0,27%, а при низкодифференцированном раке – у 60,0±0,91% больных (в среднем – 50,6±0,01% случаев). Увеличение лимфатических узлов также является одним из важных показателей злокачественности новообразования молочной железы, хотя, как считают, оно не всегда свидетельствует о метастатическом поражении и может быть следствием воспалительной гипертрофии железистой ткани [6].

Таким образом, при анализе результатов клинической фазы исследования с учетом цитологических данных были выделены пять представленных выше симптомов. Каждый из них, кроме пальпируемого уплотнения, является, по сути, проявлением злокачественного характера новообразования и, таким образом, наибольшее число таких симптомов, выявленных у одной пациентки, в большой степени свидетельствует о злокачественной опухоли молочной железы.

При маммографическом исследовании, на том же основании, что и при оценке клинических данных, были отмечены пять, по нашим данным, наиболее важных рентгенодиагностических симптомов, характеризующих злокачественный характер опухоли.

1. Овальная форма опухолевого узла при высокодифференцированном раке отмечалась в 25,0±0,88% случаев, при умеренной степени дифференцировки у 42,4±0,71% больных, а при низкодифференцированном раке при 40,0±1,63% наблюдений, что значительно чаще, чем при других разновидностях формы (рис. 1). В среднем этот симптом отмечен у 32,7±0,36% больных.

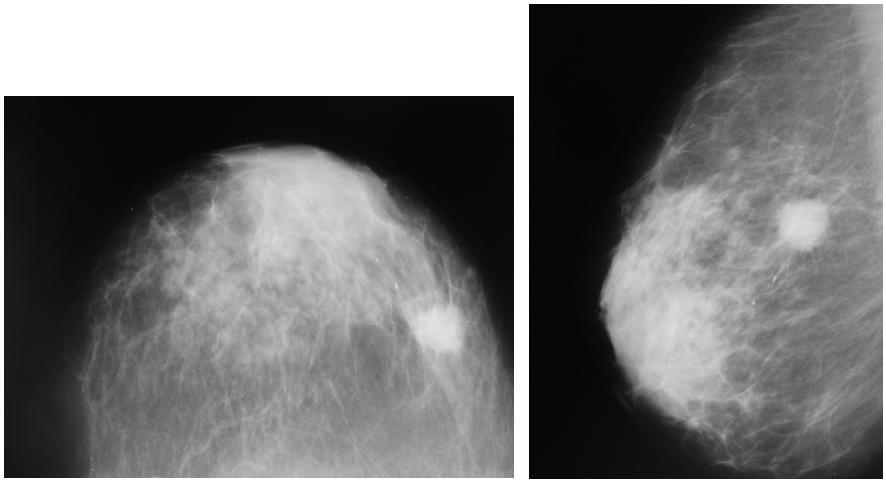

Рис. 1. Маммография. Овальная форма опухолевого узла

Для опухолей овальной формы были наиболее характерны спаянные с кожей пальпируемые узлы бугристого характера, сопровождающиеся увеличением региональных лимфоузлов. При этой же разновидности формы чаще, чем при других, отмечались наибольшие размеры опухолевого узла и неоднородная структура его тени.

По мнению одних авторов, наибольшая диагностическая роль принадлежит звездчатой форме тени, по мнению других, низкодифференцированному раку нередко сопутствуют округлая форма узла [7].

2. Контуры узла с выступами при опухоли с высокой степенью дифференцировки клеток определены у 25,0±2,71% больных, тогда как при низкодифференцированном раке они отмечены в 46,7±1,82% случаев (в среднем – 42,9±0,67% наблюдений) (рис. 2).

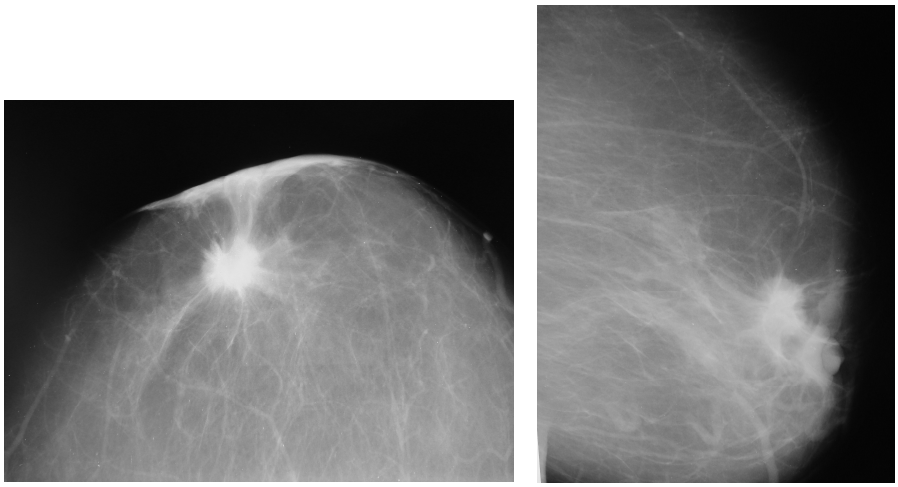

Рис. 2. Маммография. Контуры опухолевого узла в виде выступов

По мнению многих исследователей, наличие выступов на контуре в наибольшей степени свидетельствует об агрессивном развитии опухолевого узла с прорастанием его ткани по ходу межуточных структур железы [6]. Считается, что хорошо очерченные уплотнения с высокой степенью вероятности указывают на доброкачественность образования, в то время как неровные очертания чаще всего характерны для злокачественных опухолей.

3. Размеры опухолевого узла от 1 до 3 см при высокодифференцированном раке были отмечены в 56,2±0,95% случаев, а при низкодифференцированной опухоли у 78,3±1,49% больных (рис. 3). В среднем эти размеры узла определены в 73,2% наблюдений.

В ходе анализа полученных данных было отмечено, что для опухолей с размером узла от 1 до 3 см характерна закономерно большая частота всех основных клинических и маммографических признаков, характеризующих злокачественный характер опухоли. Большие размеры узла с учетом дифференциально-диагностических данных могут косвенно свидетельствовать о быстрой инвазии и высокой скорости роста опухоли [4].

Отмечается также, что узлы больших размеров, если не являются следствием запущенного рака, могут свидетельствовать и о доброкачественной природе образования [8].

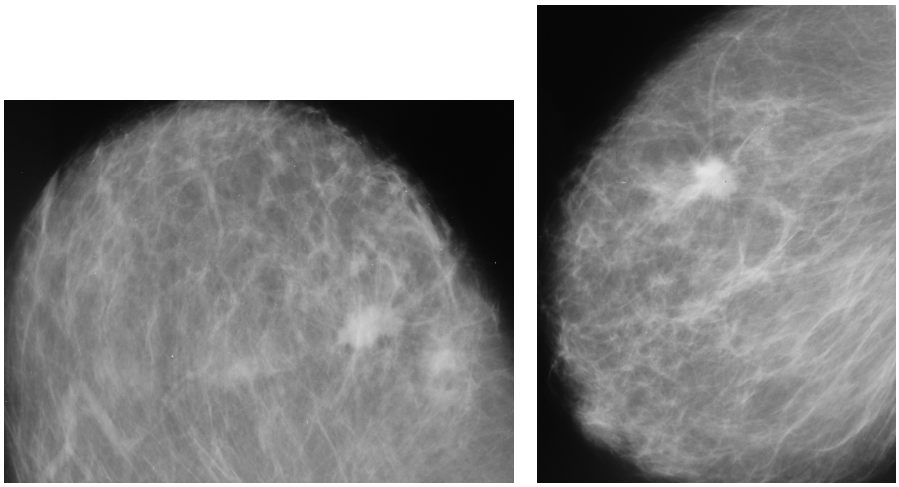

Рис. 3. Маммография. Опухолевый узел размером 2,5 на 1,5 см

4. Неоднородность тени опухолевого узла при высокодифференцированной опухоли отмечена в 12,5±5,49% случаев, при опухоли со средней степенью дифференцировки клеток в 29,3±2,12% наблюдений, при низкодифференцированном раке у 26,7±2,14% больных (рис. 4).

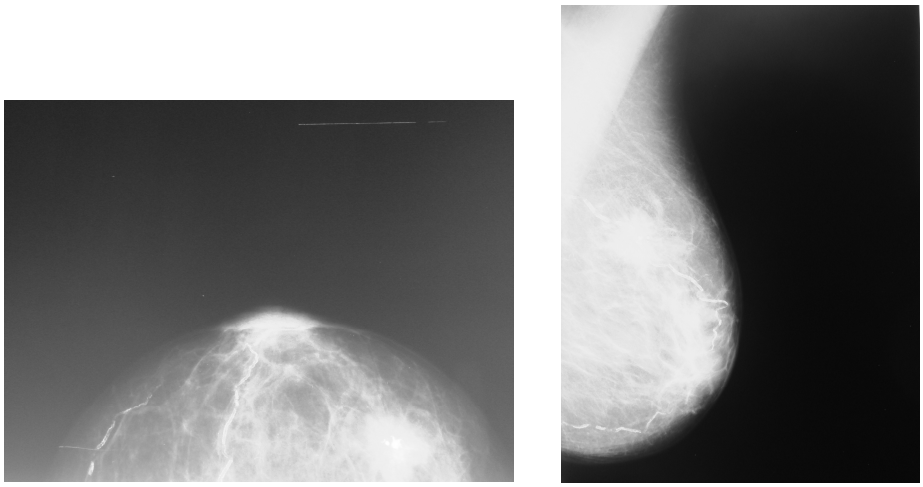

Рис. 4. Маммография. Неоднородная тень опухолевого узла при маммографии

По мнению большинства исследователей, высокая плотность образования в молочной железе, также как и неоднородность его тени, свидетельствуют о злокачественной природе уплотнения [6].

5. Изменения ткани молочной железы в области опухолевого узла в виде выступов и тяжей при высокодифференцированном раке отмечены в 12,5±5,56% случаев, а при низкодифференцированной опухоли – у 30±1,82% больных (рис. 5).

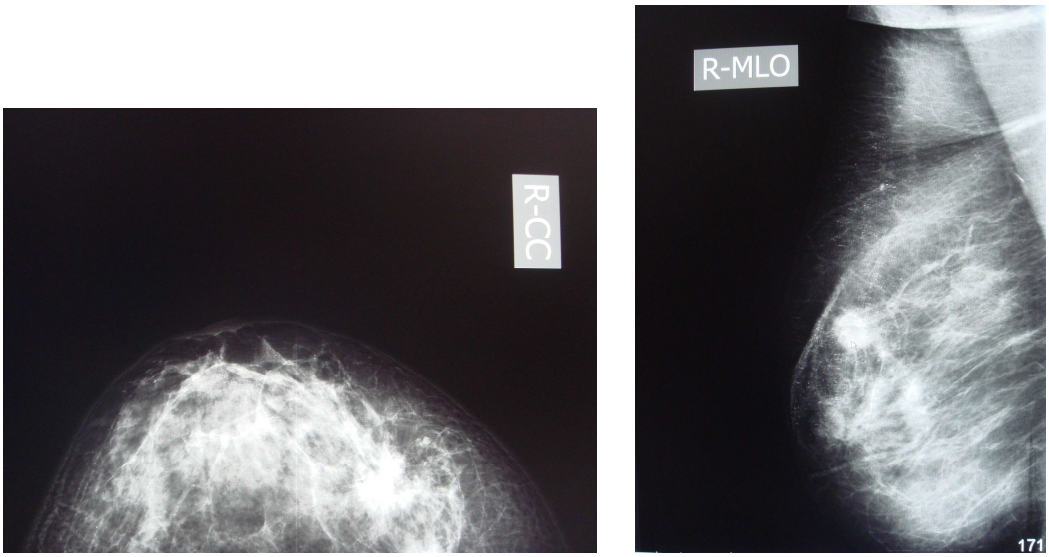

Рис. 5. Маммография. Изменения ткани молочной железы в виде выступов и тяжей

При анализе особенностей проявления этого симптома было установлено, что ряд клинических и маммографических признаков злокачественного роста (увеличение лимфоузлов, контуры с выступами, неоднородность опухолевой тени) были при наличии этого симптома наиболее выражены.

На следующем этапе работы клинические и рентгенодиагностические признаки каждой больной были рассмотрены с использованием предложенной методики оценки этих симптомов в баллах. Присутствие каждого из отмеченных выше клинических и рентгенологических симптомов рака оценивалось в 1 балл. В результате для каждой пациентки были получены три значения индекса злокачественности опухоли (ИЗ), отражающие клинические данные (ИЗК), рентгенологические результаты (ИЗР), а также суммарная оценка характера патологических изменений в целом.

Средняя оценка клинических проявлений рака (ИЗК) всех 156 пациенток составила 2,5±0,08 балла, рентгенодиагностических признаков (ИЗР) – 2,3±0,06 балла. Суммарная средняя оценка (ИЗС) была 4,8±0,12 балла.

Значение ИЗС для пациенток с высокодифференцированным раком составило 2,6±0,16 балла (ИЗК – 1,2±0,08 балла, ИЗР – 1,4±0,08 балла).

Значение ИЗС для рака со средней степенью дифференцировки опухолевых клеток было 4,7±0,08 балла, а для низкодифференцированного рака – 5,2±0,12 балла (ИЗК – 2,9±0,12 балла, ИЗР – 2,4±0,08 балла).

При величине ИЗС от 4 до 6 баллов (рак со средней степенью дифференцировки опухолевых клеток) величина ИЗК и ИЗР были практически равны друг другу, а при оценке ИЗС 7–10 баллов (низкодифференцированный рак), напротив, степень выраженности рентгенологических изменений была несколько выше, чем степень клинических проявлений злокачественного роста рака молочной железы.

Таким образом, при анализе всего комплекса данных, полученных при оценке индекса злокачественности (ИЗ), можно, с учетом известного многообразия проявлений опухоли, отметить ряд важных диагностических особенностей рака молочной железы при разной степени его злокачественности.

Для опухолей с высокой степенью дифференцировки опухолевых клеток характерно:

1) значение ИЗС от 0 до 4 баллов (наиболее частое значение 2 балла);
2) преимущественный возраст 60–79 лет;
3) преобладание клинических данных над рентгенологическими признаками рака (значение ИЗК чаще выше, чем ИЗР);
4) общая вероятность выявления 10%.

Для опухолей со средней степенью дифференцировки раковых клеток свойственно:

1) значение ИЗС от 4 до 8 баллов (наиболее частое значение 5 баллов);
2) преимущественный возраст 50–59 лет, 80 лет и старше;
3) равенство в проявлениях клинических и рентгенодиагностических данных или преобладание результатов маммографии над клиническими признаками (значение ИЗК и ИЗР равны или преобладает величина ИЗР);
4) общая вероятность выявления около 70%.

Для рака с низкой степенью дифференцировки опухолевых клеток было характерно:

1) значение ИЗС от 6 до 10 балов (наиболее частое значение 7 баллов);
2) преимущественный возраст 50–59 лет, 80 лет и старше;
3) преобладание рентгенодиагностических проявлений над клиническими признаками или равенство в проявлениях клинических и рентгенодиагностических данных (значение ИЗК и ИЗР равны или преобладает величина ИЗР);
4) общая вероятность выявления 20%.

Список литературы

1. Бурдина Л.М., Маковкин Д.В. Методы и средства современной рентгенодиагностики заболеваний молочной железы. – М.: СТРОМ, 2003. – 184 с.

2. Корженкова Г.П. Комплексная рентгено-сонографическая диагностика заболеваний молочной железы. – М.: СТРОМ, 2004. – 128 с.

3. Семиглазов В.В., Топузов Э.Э. Рак молочной железы. – М.: МЕДпресс-информ, 2009. – 176 с.

4. Терновой С.К., Абдураимов А.Б. Лучевая маммология. – М.: ГЭОТАР-Медиа, 2007. – 128 с.

5. Труфанов Г.Е., Рязанов В.В., Иванова Л.И. УЗИ в маммологии. – СПб.: ЭЛБИ-СПб, 2008. – 186 с.

6. Труфанов Г.Е. Руководство по лучевой диагностике заболеваний молочных желез. – 2-е изд. – СПб.: ЭЛБИ-СПб, 2009. – 351 с.

7. Харченко В.П., Рожкова Н.И. Лучевая диагностика заболеваний молочной железы, лечение и реабилитация. Выпуск 1: Лучевая и инструментальная диагностика заболеваний молочной железы. – М.: СТРОМ, 2000. – 112 с.

8. Чен У.И., Уордли Э. Рак молочной железы / пер. с англ. – М.: Рид Элсивер, 2009. – 205 с.

Рецензенты:

Белосельский Н.Н., д.м.н., профессор кафедры лучевой диагностики и лучевой терапии с курсом медицинской физики Ярославской государственной медицинской академии, г. Ярославль.

Прибытков Ю.Н., д.м.н., профессор, зав. кафедрой лучевой диагностики и лучевой терапии с курсом медицинской физики Ярославской государственной медицинской академии, г. Ярославль.

Работа получена 03.08.2011