УДК 616.613-007.63-089-053.2

ДОРСАЛЬНАЯ ЛЮМБОТОМИЯ – ОПТИМАЛЬНЫЙ ДОСТУП ПРИ ОТКРЫТОЙ ПИЕЛОПЛАСТИКЕ ПО ПОВОДУ ГИДРОНЕФРОЗА ГИПЕРРОТИРОВАННОЙ ПОЧКИ У ДЕТЕЙ

Сизонов В.В., Коган М.И.

НИИ урологии и нефрологии Ростовского государственного медицинского университета, Ростов-на-Дону, e-mail:dept_kogan@mail.ru
Ростовская областная детская больница, урологическое отделение, г. Ростов-на-Дону, e-mail: vsizonov@mail.ru

Аномалии, когда в результате нарушения вращения почки в эмбриогенезе лоханка располагается дорсально, называют гиперротацией почки. У этих пациентов в качестве доступа нами использована дорсальная люмботомия. В течение 2001-2011 годов выполнено 357 пиелопластик. Гиперротация почки выявлена у 28 (7,8%) детей. Последовательно у пяти последних больных использовали заднюю вертикальную люмботомию. Угол гиперротации почки составил 35-44º кзади от нормального положения сагиттального среза органа. При гиперротации почки задняя люмботомия обеспечивает рассечение тканей по наиболее короткому пути от поверхности кожи к лоханке, выделение лоханки и сегмента не требует дополнительной диссекции окружающих анатомических структур. Средняя длительность операции уменьшилась с 71±12 мин. до 59±11 мин. (p<0,05). Полученные нами данные демонстрируют безопасность и низкую травматичность дорсального доступа при гиперротации почки.

Ключевые слова: хирургический доступ, пиелопластика, гидронефроз, дети.

DORSAL LUMBOTOMY – OPTIMAL ACCESS IN CASE OF OPEN PYELOPLASTY ON HYDRONEPHROSIS HYPER-ROTATION CHILDREN'S KIDNEY

Sizonov V.V., Kogan M.I.

Institute of Urology and Nephrology, Rostov State Medical University, Rostov-on-Don, e-mail: dept_kogan@mail.ru
Rostov Regional Children's Hospital, Department of Urology, Rostov on Don, e-mail: vsizonov@mail.ru

Anomalies, in which as a result of disorders of rotation of kidney in embryogenesis pelvis is located dorsally, called hyper-rotation of the kidney. With these patients we used a dorsal lumbotomy. During 2001-2011 period were made 357 pyeloplasty. Hyper-rotation of kidney was diagnosed in 28 (7.8%) children. With five last patients we consistently used a rear vertical lumbotomy. The angle of hyper-rotation of kidney was 35-44º posteriorly to normal sagittal slice of the body. In case of hyper-rotation of the kidney back lumbotomy provides dissection of the tissue by the shortest route from the surface of skin to the pelvis, allocation of the pelvis and the segment does not require additional dissection of the surrounding anatomic structures. Mean duration of surgery decreased from 71 ± 12 min. to 59 ± 11 min. (p <0,05). Our data demonstrate the safety and low injury rate of dorsal access with hyper-rotation of the kidney.

Key words: surgical approach, pyeloplasty, hydronephrosis, children.

Введение. Между 4 и 8 неделями развития почка плода перемещается из таза в краниальном направлении и одновременно осуществляет осевой поворот в медиальном направлении приблизительно на 90º. Аномалии, связанные с различными отклонениями от стандартного расположения сагиттального среза почки, называются аномалиями ротации. Информацию о частоте таких аномалий можно обнаружить в небольшом количестве литературных источников. Так, по данным Campbell [3], аномалии ротации почек

встречаются в одном случае на 939 аутопсий. Smith и соавторы [6] сообщили о выявлении ротации почки у одного из 390 госпитализированных больных. В нашей публикации, посвященной гидронефрозу вследствие обструкции пиелоуретерального сегмента, был приведен опыт выявления дорсальной ротации почки у почти 8% пациентов [1]. Вместе с тем ещё в 1939 г. опубликованы исследования Weyrauch [7], в которых автор классифицировал аномалии ротации почки. Случаи, когда в результате нарушения вращения почки в эмбриогенезе лоханка располагается дорсально, автор предложил называть аномалией гиперротации (рис. 1).

Рисунок 1. Гиперротация почки.

Детально описывая особенности диагностики и ведения пациентов с обструкцией пиелоуретерального сегмента в сочетании с дорсальной ротацией ипсилатеральной почки, мы ранее подчеркнули, что оптимальным при выполнении пиелопластики у данной категории пациентов является дорсальный доступ. Полученный нами опыт задней люмботомии лег в основу данной публикации.

Материалы и методы. В течение 2001-2011 годов по поводу обструкции пиелоуретерального сегмента выполнено 357 пиелопластик. Среди пациентов мальчиков было 249 (70,1%) девочек – 108 (29,9%). Левосторонний гидронефроз выявлен у 238 (66,7%) детей, правостороннее поражение у 101 (28,2%) пациента, двухсторонняя обструкция у 18 (5,1%) больных. Гиперротация почки выявлена у 28 (7,8%) детей. В 4 (1,1%) случаях ротационный гидронефроз выявлен слева. В остальных 24 (6,7%) наблюдениях заболевание было выявлено справа, причем все пациентки были девочки. Средний возраст пациентов на момент диагностики 30,3±22,8 мес. ($p<0,05$).

Угол гиперротации почки составил 35-44º кзади от нормального положения сагиттального среза органа.

Среднее значение передне-заднего размера лоханки было 22,7±1,18 мм ($p<0,05$). Гидронефроз IV степени по SFU выявлен у 20 (71,4%) детей, III степени у 8 (18,6%) пациентов. Среднее значение дифференциальной почечной функции 41,76±2,45% ($p<0,05$).

В 5 (1,4%) случаях операция выполнена с использованием дорсального доступа.

Люмботомию производили в положении больного на животе (рис. 2 А, Б), причем рекомендованные к использованию Hinman [5] валики мы не применяли. Кожный разрез начинали от точки пересечения XII ребра с мышцей разгибателем спины и продолжали в каудальном направлении параллельно проекции латерального края мышцы разгибателя на протяжении 6-9 см.

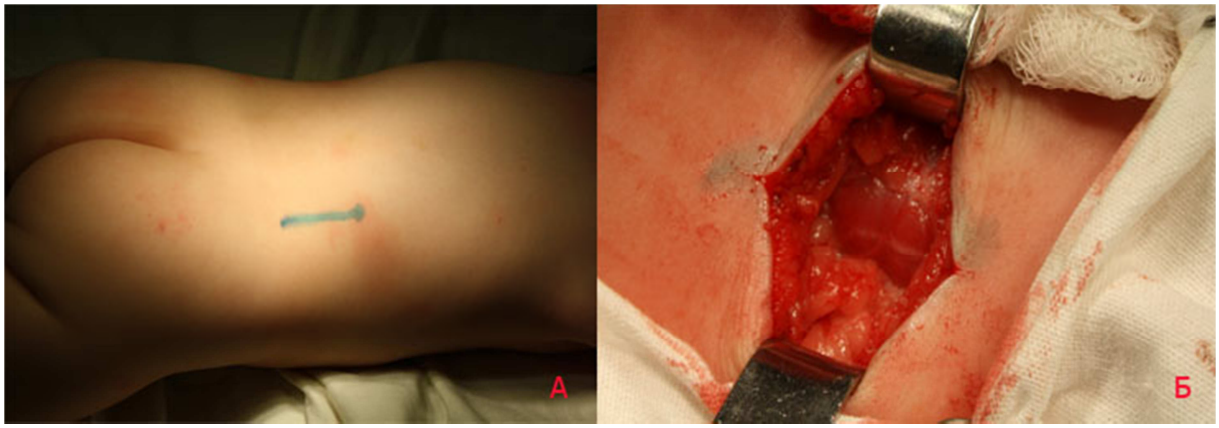

Рисунок 2. Этапы дорсальной люмботомии.

После рассечения поясничной фасции обнажали забрюшинную клечатку. Вскрывали задний листок фасции Герота и визуализировали расширенную лоханку и пиелоуретеральный сегмент (рис. 3 А, Б, В).

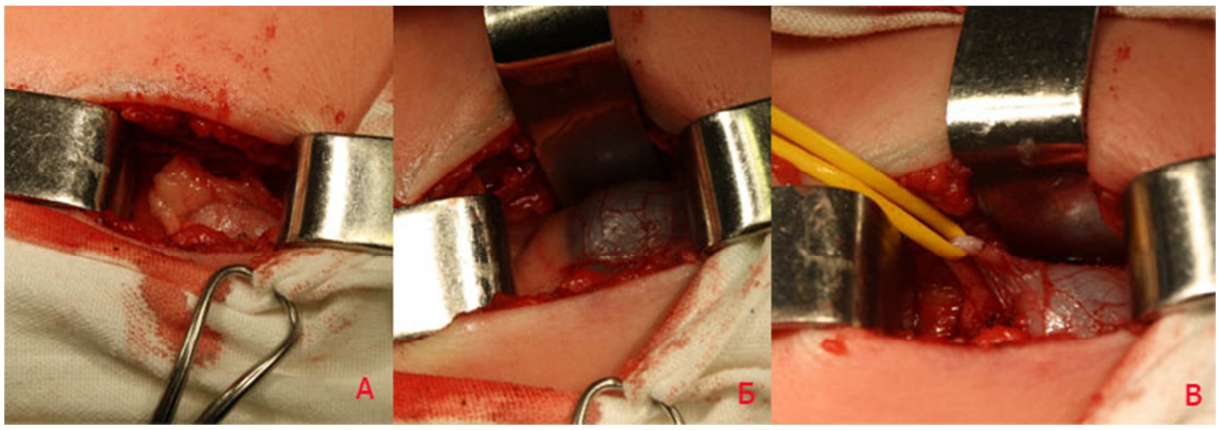

Рисунок 3. Этапы дорсальной люмботомии.

Выполняли резекцию пиелоуретерального сегмента, формировали лоханочно-мочеточниковый анастомоз с помощью непрерывного шва PDS 6/0 на атравматической игле. Верхние мочевые пути не дренировали. Рану послойно ушивали до дренажа в позадипочечной клетчатке.

Операцию завершали дренированием мочевого пузыря уретральным катетером на 48-72 часа.

Результаты. У всех пациентов отмечено гладкое течение послеоперационного периода. Осложнений, связанных с выбором бездренажного метода ведения послеоперационного периода, не было. Дренаж из забрюшинного пространства удаляли на 4 сутки после пиелопластики. Макрогематурия, имевшая место у двух пациенток, купировалась самостоятельно в течение первых суток после операции.

Передне-задний размер лоханки у всех пациентов к моменту выписки сокращался по сравнению с дооперационными значениями. Средний показатель 18±2,1 мм ($p<0,05$). Клинических проявлений инфекции мочевых путей в послеоперационном периоде отмечено не было. У двух пациенток в течение трех месяцев сохранялась умеренная лейкоцитурия и протеинурия. При бактериологическом исследовании выявлена E. Coli, степень бактериурии $>10^5$. Антибактериальная терапия обеспечивала кратковременную нормализацию общего анализа мочи, с последующим возобновлением лейкоцитурии и протеинурии. Однако ликвидации инфекции мочевой системы удалось добиться при терапии препаратами нитрофуранового ряда.

Средняя длительность открытой пиелопластики при использовании стандартного люмботомического доступа при гиперротации и выделением задней поверхности почки составила 71±12 мин. ($p<0,05$). Средняя длительность операции при использовании дорсального доступа 59±11 мин. ($p<0,05$). При этом следует отметить, что подреберный доступ – это отработанный подход к почке, использованный несколько сотен раз, а дорсальная люмботомия – только осваиваемый вариант доступа, что позволяет надеяться на некоторое сокращение в дальнейшем длительности операции.

Обсуждение. Ряд авторов [6; 7] считают целесообразным использование дорсального доступа при пиелопластике у детей. Интересны результаты исследования Braga [8] и соавторов по сравнению эффективности использования подреберного, дорсального и лапароскопического доступов при пиелопластике у детей старше 3 лет, выполненных одним хирургом. Авторы делают вывод о сопоставимости полученных результатов при использовании перечисленных вариантов доступа. При этом указаний на специальный отбор пациентов для дорсального доступа авторы не делают. Следовательно, можно предположить, что речь идет о больных, не имеющих сочетанных ротационных аномалий. Даже в этом

варианте использование дорсального доступа сопровождалось меньшей продолжительностью операции, чем при отрытых и лапароскопических вариантах.

При гиперротации почки лоханка прилегает к мышечным структурам поясничной области и обращена дорсально. Мы использовали иллюстрацию Hinman [4], посвященную дорсальной люмботомии, и сопоставили ее с анатомическим положением лоханки при гиперротации (рис. 4).

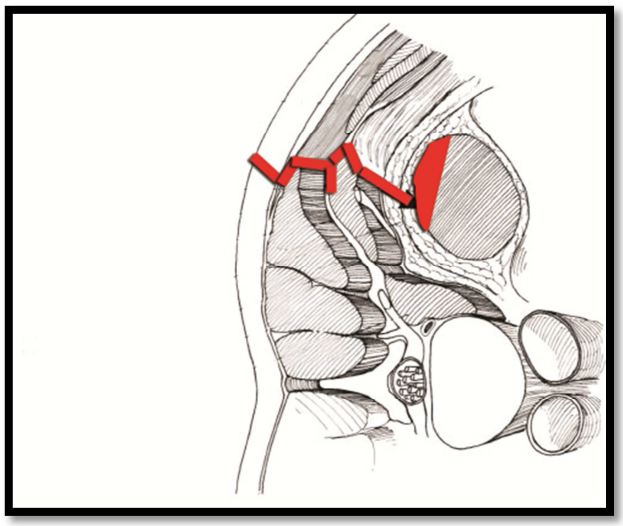

Рисунок 4. Дорсальный доступ при гиперротации почки.

При этом очевидно, что рассечение тканей происходит по наиболее короткому пути по направлению от поверхности кожи к лоханке, выделение лоханки и прилоханочного отдела мочеточника не требует дополнительной диссекции окружающих анатомических структур.

Выводы. Результаты исследования подтверждают ранее высказанные нами соображения о том, что использование дорсальной люмботомии является предпочтительным хирургическим доступом у пациентов с гиперротацией почки по сравнению со стандартным подреберным доступом.

Список литературы

1. Сизонов В.В., Коган М.И. Особенности гидронефроза вследствие обструкции пиелоуретерального сегмента, сочетающегося с дорсальной ротацией почки // Урология, 2011. – № 4. – С. 3-7.

2. Bajpai M., Kumar A., Tripathi M., Bal C.S. Dorsal lumbotomy incision in paediatric pyeloplasty // ANZ J Surg. – 2004. – Jun. – 74 (6). – P. 491-494.

3. Campbell MF: Anomalies of the kidney // Campbell MF, ed. Urology. – Vol. 2. – 2nd ed. Philadelphia : WB Saunders, 1963. – 1589 p.

4. Hinman F., Baskin S. Hinman's atlas of pediatric urologic surgery. – 2d ed. – Philadelphia: Saunders/Elsevier, 2009. – 961 p.

5. Kumar R., Smith G. Dorsal lumbotomy incision for pediatric pyeloplasty – a good alternative // Pediatr Surg Int. – 1999. – 15 (8). – P. 562-564.

6. Smith E.C., Orkin L.A. A clinical and statistical study of 471 congenital anomalies of the kidney and ureter // J. Urol. – 1945. – 53:P. 11.

7. Weyrauch Jr HM: Anomalies of renal rotation. Surg Gynecol Obstet. – 1939. – 69:183 p.

Рецензенты:

Ибишев Х.С., д.м.н., ассистент кафедры урологии и репродуктивного здоровья человека с курсом детской урологии – андрологии РостГМУ, г. Ростов-на-Дону.

Сизякин Д.В., д.м.н., главный врач МБУЗ «ГБ № 4 г. Ростова-на-Дону», г. Ростов-на-Дону.