**УДК 616.33-089.87**

# СРАВНИТЕЛЬНАЯ РЕНТГЕНО-ЭНДОСКОПИЧЕСКАЯ ОЦЕНКА МЕТОДОВ РЕКОНСТРУКЦИИ ПИЩЕВАРИТЕЛЬНОГО ТРАКТА ПРИ ГАСТРЭКТОМИИ

**Алиев С.А., Магомедов С.М.**

*ГБУ РД «НКО «Дагестанский центр грудной хирургии», Махачкала, Россия (367000, г. Махачкала, пр. Аметхан-Султана, 12а),* saparcha@mail.ru

**Проведена сравнительная рентгенологическая и эндоскопическая оценка результатов различных методов реконструкции при гастрэктомии. Параметры оценивались до оперативного вмешательства, в послеоперационном периоде и в динамике через 3, 6 и 12 месяцев. Клиническое исследование основано на анализе результатов лечения 52 больных. Пациенты были распределены на 3 группы: 1 группа – реконструкция на длинной петле с межкишечным соустьем по Брауну (n=18); 2 группа – на выключенной петле по Ру (n=11); 3 группа – реконструкция с сохранением пилорического жома и пассажа по двенадцатиперстной кишке по разработанной в клинике методике (n=23). Динамически отражено изменение показателей эндоскопического и рентгенологического исследований оперированных пациентов в зависимости от методов реконструкции пищеварительного тракта. Доказаны достоверно низкие показатели развития воспалительных изменений в пищеводе и тонкокишечного рефлюкса в группе больных с надпривратниковой гастрэктомией.**

Ключевые слова: гастрэктомия, рак желудка, эзофагодуоденоанастомоз, пилорический жом, рефлюкс-эзофагит.

# COMPARATIVE X-RAY AND ENDOSCOPIC EVALUATION OF METHODS FOR RECONSTRUCTION IN DIGESTIVE TRACT AFTER TOTAL GASTRECTOMY

**Aliev S.A., Magomedov S.M.**

*Daghestan Center of Thoracic Surgery, Makhachkala, Russia (367000, Makhachkala, avenue of Amethan-Sultan 12a),* saparcha@mail.ru

**A comparative radiological and endoscopic evaluation of various methods of reconstruction for gastrectomy. The parameters were evaluated before surgery in the postoperative period and in the dynamics at 3, 6 and 12 months. Clinical research is based on an analysis of the results of treatment of 52 patients. Patients were divided into 3 groups: group 1, the reconstruction of a long loop with interintestinal anastomosis by Brown (n=18), Group 2 - in the loop off of Roux (n=11), group 3 - reconstruction with preservation of the pyloric sphincter and the passage of duodenum by the developed in the clinic (n=23). Dynamically reflect the change of indicators of endoscopic and radiological studies of patients operated on in the dependence of the methods of reconstruction of the digestive tract. Proved significantly low time-development of inflammatory changes in the esophagus and enteric reflux in patients with gastrectomy with preservation of the pyloric sphincter.**

Key words: total gastrectomy, esophagoduodenoanastomosis, pyloric sphincter, reflux esophagitis.

**Введение.** В последние годы в онкохирургии желудка наряду с вопросами радикальности оперативных вмешательств все большее внимание уделяется функциональным результатам операций. Отдаленные результаты реконструктивных вмешательств при гастрэктомии у 65–75% пациентов осложняются проявлением постгастрэктомических расстройств функционального и органического характера [1; 8; 10]. Патогенетическим фактором в развитии этих осложнений, по мнению И.П. Павлова (1949), является ликвидация кардиального жома, привратникового механизма и дуоденального пассажа [5].

Рефлюкс-эзофагит является наиболее частым и серьезным функциональным осложнением после гастрэктомии, частота которого колеблется от 17,4 до 100% [2; 7].

В развитии рефлюкс-эзофагита большее значение имеет техника наложения соустья и вариант реконструктивного вмешательства. Грубый, неэластичный анастомоз, не способный спадаться, приводит к развитию тяжелого рефлюкс-эзофагита и рубцовой стриктуры соустья [4]. Однако применение арефлюксных анастомозов не предотвращает развитие рефлюкса, в связи с тем что создающийся псевдосфинктерный механизм не может служить абсолютным барьером при забросе агрессивного щелочного содержимого в пищевод. Развитие рефлюкс-эзофагита находится в прямой зависимости от применяемого метода реконструкции [3].

Выключение двенадцатиперстной кишки из пищеварения, отсутствие порционного поступления и быстрое продвижение пищи по начальным отделам тощей кишки создает предпосылки для развития выраженных нарушений во всей физиологически взаимообусловленной, регуляторной системе [6].

**Цель исследования.** Провести сравнительную рентгенологическую и эндоскопическую оценку результатов различных методов реконструкции при гастрэктомии в динамике послеоперационного наблюдения.

**Материал и методы исследования**

Клиническое исследование основано на анализе результатов динамического наблюдения за 52 пациентами, оперированными в отделении торако-абдоминальной хирургии ГУ НПО «Дагестанский центр грудной хирургии» МЗ РД. Всем пациентам проведена радикальная гастрэктомия с лимфодиссекцией в объеме D2 лапаротомным доступом по поводу злокачественного процесса желудка.

Пациенты были распределены на 3 группы в зависимости от применяемой реконструкции: 1 группа – реконструкция на длинной петле с межкишечным соустьем по Брауну (n=18); 2 группа – на выключенной петле по Ру (n=11); 3 группа – реконструкция с сохранением пилорического жома и пассажа по двенадцатиперстной кишке (патент на изобретение № 2417771 от 10.05.2011 г.) (n=23). 1 и 2 группы объединены в контрольную группу в связи с применяемыми стандартными методами реконструкции. 3 группа пациентов составила основную группу исследования.

Учитывая высокую надежность, простоту и универсальность методики пищеводного анастомоза по М.И. Давыдову, последний был применен при всех методах реконструкции, что позволило стандартизировать исследуемые группы.

Средний возраст пациентов составил 58,4±11,1, вариабельность показателей от 25 до 80 лет. Соотношение мужчин и женщин составило 4:1 и наблюдалось практически одинаково в обеих группах, что не могло влиять на результаты исследования ($p>0,05$). Более

80% оперированных больных находились в возрасте старше 50 лет и имели сопутствующую патологию преимущественно сердечно-сосудистой и дыхательной систем.

*Методика эндоскопического исследования*

Эндоскопическое исследование производилось фиброскопом фирмы Olympus. При этом визуально оценивалось состояние слизистой оболочки пищевода, анастомоза и проксимального сегмента тонкой кишки, наличие в них воспалительных и рубцовых изменений. По показаниям производили биопсию с последующим гистологическим исследованием.

*Методика рентгенологического исследования*

Полипозиционное рентгенологическое исследование верхних отделов пищеварительного тракта проводилось на рентгеновском диагностическом комплексе МЕДИКС-Р-АМИКО. В качестве контрастного вещества использовалась водная взвесь сульфата бария в количестве 200 мл. Оценивалось состояние пищевода, анастомоза и проксимального сегмента тонкой кишки. В основной группе больных изучалось состояние пилорического жома и предпривратникового сегмента, моторная функция двенадцатиперстной кишки. Наличие и выраженность тонкокишечно-пищеводного рефлюкса изучалось в положении Тренделенбурга.

**Результаты эндоскопического исследования**

Наличие воспалительных и рубцовых изменений слизистой оболочки пищевода, анастомоза, тонкой кишки оценивалась визуально фиброволоконной оптикой с гистоморфологическим исследованием патологических очагов.

Воспалительные и рубцовые изменения в нижнегрудном отделе пищевода, характерные для рефлюкс-эзофагита, классифицированы по Savary-Miller (1978) в модификации Carrisson et al. (1996) (табл. 1).

**Таблица 1 – Классификация рефлюкс-эзофагита**

| Степень тяжести | Характеристика изменений |
|---|---|
| 0 | Признаки рефлюкс-эзофагита отсутствуют |
| I | Одна или более отдельных эрозий слизистой оболочки с эритемой, занимающих менее 10% окружности дистального отдела пищевода |
| II | Сливные эрозивные повреждения слизистой оболочки, занимающие 10–50% окружности дистального отдела пищевода |
| III | Множественные эрозивные повреждения, занимающие |

| | |
|---|---|
| | практически всю окружность дистального отдела пищевода |
| IV | Осложненные формы рефлюкс-эзофагита: язва, стриктура, пищевод Баррета |

Динамическое наблюдение в сроки оперативного вмешательства через 3, 6 и 12 мес. при применении пилоруссохраняющей гастрэктомии представлено в таблице 2.

**Таблица 2 – Результаты эндоскопического исследования пациентов с пилоруссохраняющей гастрэктомией**

| Эндоскопические данные | 3 мес. после операции | 6 мес. после операции | 12 мес. после операции |
|---|---|---|---|
| Эзофагит I степени | 2 (8,7%) | 1 (4,3%) | - |
| Эзофагит II степени | - | - | - |
| Эзофагит III степени | - | - | - |
| Эзофагит IV степени | - | - | - |
| Анастомозит | 1 (4,3%) | - | - |
| Рубцовая стриктура | - | - | - |

Через 3 месяца после операции у 2 больных наблюдалась эндоскопическая картина эзофагита I степени, в группе пациентов с эзофагодуоденостомией без включения привратника. У 1 больного развился анастомозит, проявления которого купировались консервативными мероприятиями.

В таблицах 3 и 4 представлены данные эндоскопического исследования при петлевой пластике и реконструкции на выключенной петле по Roux соответственно.

**Таблица 3 – Результаты эндоскопического исследования при петлевой пластике с межкишечным соустьем по Брауну**

| Эндоскопические данные | 3 мес. после операции | 6 мес. после операции | 12 мес. после операции |
|---|---|---|---|
| Эзофагит I степени | 4 (22,2%) | 2 (11,1%) | - |
| Эзофагит II степени | 3 (16,7%) | 6 (33,3%) | 7 (38,9%) |
| Эзофагит III степени | 5 (27,8%) | 5 (27,8%) | 3 (16,7%) |
| Эзофагит IV степени | 2 (11,1%) | 1 (5,6%) | 1 (5,6%) |
| Анастомозит | 9 (50%) | 7 (38,9%) | 8 (44,4%) |
| Рубцовая стриктура | - | 3 (16,7%) | 4 (22,2%) |

Эзофагит различной степени тяжести при петлевой пластике с межкишечным соустьем по Брауну наблюдался у 77,8% оперированных больных. Эзофагит III и IV степени преимущественно развивался у пациентов с высокой транслокацией анастомозируемой петли при резекции нижнегрудного отдела пищевода. Динамика воспалительных процессов в пищеводе имела тенденцию к уменьшению (61,2%), за счет адаптативных возможностей организма.

Воспалительный процесс в зоне анастомоза при динамическом наблюдении находился в пределах 38,9–50%, приводящий к рубцовой стриктуре у 22,2% больных.

**Таблица 4 – Результаты эндоскопического исследования при реконструкции на выключенной петле по Roux**

| Эндоскопические данные | 3 мес. после операции | 6 мес. после операции | 12 мес. после операции |
|---|---|---|---|
| Эзофагит I степени | 2 (18,2%) | 2 (18,2%) | 2 (18,2%) |
| Эзофагит II степени | 2 (18,2%) | 1 (9,1%) | - |
| Эзофагит III степени | - | - | - |
| Эзофагит IV степени | - | - | - |
| Анастомозит | 3 (27,3%) | 2 (18,2%) | 2 (18,2%) |
| Рубцовая стриктура | - | - | 1 (9,1%) |

Реконструкция на выключенной петле по Roux через 3 месяца характеризуется вдвое меньшими показателями эзофагита 36,4% против 77,8% и анастомозита 27,3% против 50,0%.

Всем пациентам 1 и 2 группы с рубцовой стриктурой проводились несколько сеансов (n=3) рентген-баллонной дилатации анастомоза до стойкого клинического эффекта.

**Результаты рентгенологического исследования**

Изучение моторно-эвакуаторной функции верхних отделов пищеварительной системы позволяет выявить наличие стенозов соустий, характер эвакуации в отводящую петлю, наличие тонкокишечного рефлюкса в пищевод, в том числе и в положении Тренделенбурга.

Моторно-эвакуаторные изменения, возникающие в новых условиях функционирования пищеварительной системы после гастрэктомии, изучены рентгенологически по времени опорожнения пищевода и отводящей петли за межкишечное соустье. При этом условно под ускоренной эвакуацией, которая коррелировала с клинической симптоматикой демпинг-синдрома, принимался интервал времени в 10 мин.

Количество контрастного вещества в исследуемых группах пациентов было фиксированным и составляло 70 мл.

Выключение двенадцатиперстной кишки из пищеварения и нарушение порционной эвакуации приводит к быстрому и нерегулируемому продвижению пищевых масс по отводящей тощей кишке по типу «провала» с развитием демпинг-синдрома.

Результаты рентгенологического исследования в динамике при пилоруссохраняющей гастрэктомии представлены в таблице 5.

**Таблица 5 – Результаты рентгенологического исследования основной группы**

| **Рентгенологические данные** | **3 мес. после операции** | **6 мес. после операции** | **12 мес. после операции** |
|---|---|---|---|
| Тощекишечный рефлюкс | 3 (13%) | 3 (13%) | 2 (8,7%) |
| Стеноз анастомоза | - | - | - |
| Ускоренная эвакуация (демпинг-синдром) | - | - | - |

Тощекишечный рефлюкс в положении Тренделенбурга выявлен у 3 (13%) пациентов, хотя клинико-эндоскопические данные эзофагита обнаружены только у 1 больного. Это обусловлено наблюдаемым дуоденальным рефлюксом в надпривратниковый сегмент, не достигающий пищевода. Проявления стенозирования и ускоренной эвакуации в исследуемой группе пациентов не наблюдались.

Петлевая пластика характеризовалась значительным процентом (83,3%) тощекишечного рефлюкса, наблюдаемого даже в вертикальном положении у 33,3% пациентов при наддиафрагмальной транслокации анастомозируемой петли (рис. 1).

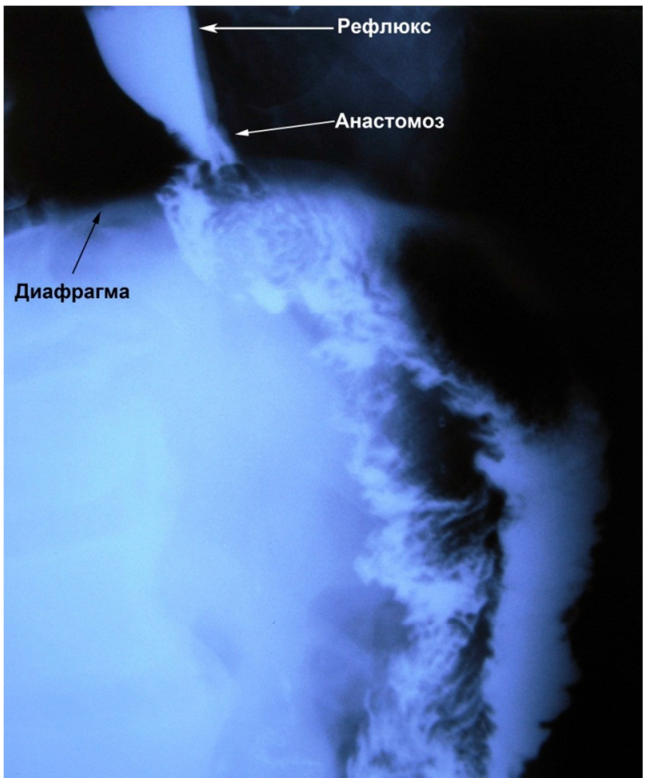


**Рис. 1. Рентгенограмма пациента О., 67 лет, в положении стоя, 3 мес. после операции.**

**Таблица 6 – Результаты рентгенологического исследования пациентов с петлевой пластикой с межкишечным соустьем по Брауну**

| **Рентгенологические данные** | **3 мес. после операции** | **6 мес. после операции** | **12 мес. после операции** |
|---|---|---|---|
| Тощекишечный рефлюкс | 15 (83,3%) | 13 (72,2%) | 12 (66,7%) |
| Стеноз анастомоза | 2 (11,1%) | 3 (16,7%) | 3 (16,7%) |
| Ускоренная эвакуация (демпинг-синдром) | 12 (66,7%) | 11 (61,1%) | 8 (44,4%) |

При динамическом наблюдении пациентов с петлевой пластикой отмечено замедление времени прохождения контраста и соответственно снижение проявлений демпинг-синдрома.

Рентгенологическая картина предложенной модификации методики реконструкции по Roux с формированием петли для применения анастомоза по М.И. Давыдову (рационализаторское предложение № 10-1432 от 6 декабря 2011 г.) представлена на рис. 2.

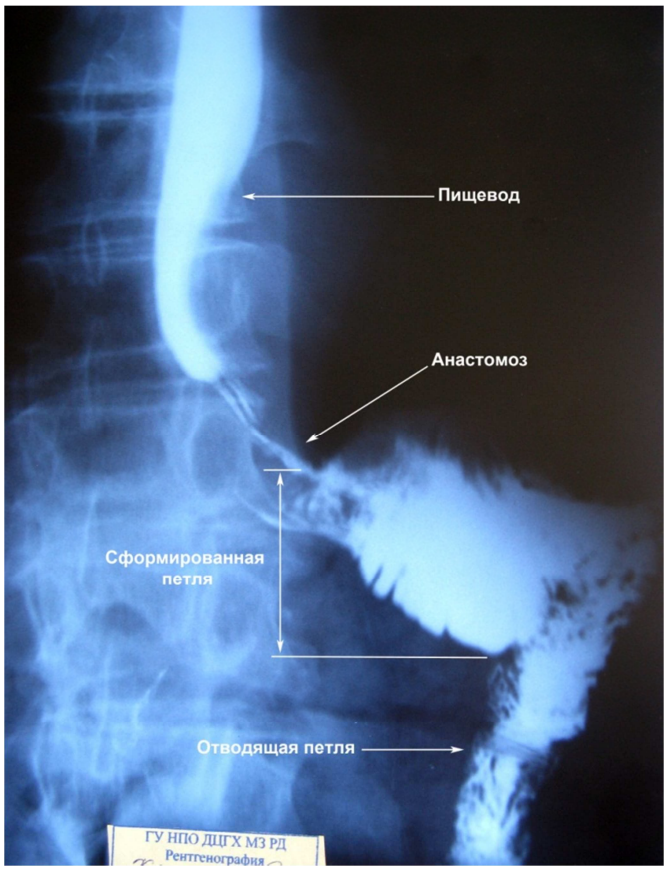


**Рис. 2. Рентгенологическая картина пациента Х., 64 лет, 6 мес. после операции.**

Проходимость анастомоза сохранена, нет супрастенотического расширения пищевода. Сформированная петля контрастируется равномерно. Петля отводящей кишки не расширена, складки равномерные, эластичные.

**Таблица 7 – Результаты рентгенологического исследования пациентов с реконструкцией на выключенной петле по Roux**

| Рентгенологические данные | 3 мес. после операции | 6 мес. после операции | 12 мес. после операции |
|---|---|---|---|
| Тощекишечный рефлюкс | 4 (36,4%) | 3 (27,3%) | 2 (18,2%) |
| Стеноз анастомоза | - | 1 (5,6%) | 1 (5,6%) |
| Ускоренная эвакуация (демпинг-синдром) | 3 (27,3%) | 3 (27,3%) | 2 (18,2%) |

Формирование петли позволило не только улучшить условия для наложения анастомоза, но и препятствовать быстрой эвакуации контрастного вещества по отводящей кишке. К концу года послеоперационного периода только у 2 пациентов наблюдалась эвакуация менее 10 мин.

Результаты исследования подтверждают данные авторов о выраженности клинической картины демпинг-синдрома в раннем послеоперационном периоде с последующей регрессией симптомов с течением времени [9].

**Заключение.** Результаты эндоскопического исследования показывают достоверное снижение воспалительных и рубцовых изменений как в анастомозе, так и в нижнегрудном отделе пищевода у пациентов 3 группы по сравнению с показателями 1 и 2 группы. Разработка и внедрение в клинику нового варианта реконструкции позволило снизить проявления эзофагита с 57,1 до 8,7%, а анастомозита с 38,7 до 4,3%. Рубцовая стриктура анастомоза в группе пациентов с пилоруссохраняющей гастрэктомией не наблюдалась, тогда как в контрольной группе (1 и 2 группа) в среднем наблюдалась в 15,7%.

Данные полипозиционного рентгенологического исследования позволили сделать заключение, что при применении разработанной пилоруссохраняющей операции удалось снизить процент тощекишечного рефлюкса с 59,9 до 13%, а проявления стенозирования анастомоза и демпинг-синдрома свести к нулю благодаря сохранению одной из важнейших рефлексогенных зон, определяемой как «пилорический жом-луковица двенадцатиперстной кишки».

**Список литературы**

1. Квашнин Ю.К., Панцырев Ю.М. Последствия гастрэктомии. – М. : Медицина, 1967. – 197 с.
2. Клименков А.А., Юдин А.В. Результаты лечения больных раком желудка при наличии опухолевых клеток по линии резекции // Тез. докл. I съезда онкологов СНГ. – М., 1996. – С. 313-314.
3. Конюхов Г.В. Варианты тонкокишечной пластики при гастрэктомии по поводу рака : дис. … канд. мед. наук. – М., 2006. – 142 с.
4. Маят В.С., Панцырев Ю.М., Квашнин Ю.К. и др. Резекция желудка и гастрэктомия. – М. : Медицина, 1975. – 217 с.
5. Павлов И.П. Лекции о работе главных пищеварительных желез. – М. : Изд-во АН СССР, 1949. – 150 с.
6. Петерсон Б.Е. Рак проксимального отдела желудка. – М. : Медицина, 1962. – 214 с.
7. Чернявский А.А., Лавров Н.А. Хирургия рака желудка и пищеводно-желудочного перехода. – Н. Новгород : Деком, 2008. – 360 с.
8. Gazzangia M., Canti U., Fasalo P.P. La nostra etperienza in teme die gastrectomia total carcinoma gastric // Minerva Chir. – 1976. – 31. – № 5. – P. 181-184.

9. Liedman B., Svedlund J., Sullivan M. et al. Symptom Control May Improve Food Intake, Body Composition, and Aspect of Quality of Life After Gastrectomy in Cancer Patients // Digestive Diseases and Sciences. – 2001. – 46. – P. 2673-2680.
10. Tovey F.I., Godfrey J.E. Lewin M.R. A gastrectomy population: 25-30 years on // Postgrad. Med. J. – 1990. – Vol. 66. – P. 450-456.

**Рецензенты**

Алиев Р.Г., д.м.н., профессор кафедры факультетской хирургии № 2, ГБОУ ВПО «Дагестанская государственная медицинская академия», г. Махачкала.

Курбанова З.В., д.м.н., доцент кафедры факультетской хирургии № 2, ГБОУ ВПО «Дагестанская государственная медицинская академия», г. Махачкала.