УДК 618.514:618.131.6+611.671

ПРОЕКЦИОННО-СИНТОПИЧЕСКИЕ ВЗАИМООТНОШЕНИЯ АНАТОМИЧЕСКИХ ОБРАЗОВАНИЙ ПАРАМЕТРИЯ С ВЛАГАЛИЩНЫМ СВОДОМ ПРИ ТИПИЧНЫХ ПОЛОЖЕНИЯХ МАТКИ

Смелов С. В., Меркулова Л. М., Шалимов Е. С., Семенов В. В.

ФГБОУ ВПО « Чувашский государственный университет имени И. Н. Ульянова», г. Чебоксары, Россия (428000, Московский пр., 45) sv-smel@mail.ru

На основе классических анатомических методов исследования проанализированы и сгруппированы данные о проекционно-синтопических взаимоотношениях анатомических образований параметрия с влагалищным сводом при физиологических положениях матки. Установлено, что взаимоотношения с влагалищным сводом брюшинных образований таза (широких связок матки, прямокишечно-маточных и пузырно-маточных углублений) чаще имели симметричный характер. Произведена морфометрическая характеристика подбрюшинного слоя клетчатки в составе параметрия с позадипузырной и околопрямокишечной клетчаткой, выраженность которых увеличивалась в латеральном направлении. Описаны топографо-анатомические особенности тазового отдела мочеточников и маточных артерий, их проекционно-синтопические взаимоотношения с влагалищным сводом, которые в большинстве случаев были симметричны слева и справа. Выявлены участки влагалищного свода, предпочтительные для трансвлагалищных инвазивных доступов в брюшинный и подбрюшинный этажи таза.

Ключевые слова: параметрий, маточная артерия, мочеточники, влагалищный свод, трансвлагалищные доступы.

FEATURES OF PROJECTIVELY-SINTOPIC MUTUAL RELATIONS OF THE PARAMETRIUM WITH THE VAGINAL FORNIX AT TIPICAL POSITIONS OF THE UTERUS

Smelov S. V., Merkulova L. M., Shalimov E. S., Semenov V. V.

Chuvash State University n.a. I.N. Ulyanov, Cheboxary, Russia (428 000, Moskovsky pr., 45) sv-smel@mail.ru

Based on the classic anatomical methods of research are analyzed and grouped data on the projection-syntopic relations of anatomic formations of parametrium with vaginal fornix at physiological provisions of the uterus. It is established, that the relationship with vaginal fornix and peritoneal formations of the pelvis (the wide ligaments of the uterus, recto-uterine and vesico-uterine cavity) were more likely to have a symmetric character. Made structure characteristic of subperitoneal layer of cellular tissue in the parametrium with retrovesical and pararectal cellular tissue, the intensity of which increased in the lateral direction. Describes topographic anatomic features of pelvic part of the ureters, and uterine arteries, their projection-syntopic relationship with vaginal fornix, which in most cases are symmetrical to the left and to the right. Identified areas of the vaginal fornix is preferable to transvaginal invasive accesses to the peritoneal and subperitoneal levels of the pelvis.

Key words: parametrium, uterine arteria, ureters, vaginal fornix, transvaginal accesses.

Введение

Вопрос топографо-анатомических взаимоотношений структурных элементов женского таза до настоящего времени остается мало освещенным в литературе, сложным, а порой и противоречивым. Причина кроется в недостаточной изученности анатомических образований, зачастую имеющих разнородный характер, фасциально-клетчаточных элементов, в значительном количестве вариантных типов кровоснабжения органов и анатомических соотношений сосудистых структур. Указанное имеет прямое отношение к части подбрюшинного этажа таза – параметрию, пик исследовательских изысканий которого пришелся на вторую половину ушедшего столетия [5,1,2,7,6].

Между тем внедрение в акушерско-гинекологическую практику современных технологий (эндовидеохирургические вмешательства, различные виды ангиографии) предполагает уточнение ряда вопросов, связанных с кровоснабжением внутренних женских половых органов. В их числе – вариантная анатомия маточной артерии, ее индивидуальные анатомические особенности [3,4]. Важная роль в хирургии отводится и возможным ятрогенным ранениям тазового отдела мочеточников, интраоперационные повреждения которых наблюдаются в ходе гинекологических, урологических вмешательств. Причем наиболее часто мочеточник травмируется в месте перекреста с маточной артерией, а также в конечном отрезке в области шейки матки и стенки влагалища [10]. Все это происходит на фоне широкого использования в гинекологической практике трансвлагалищных доступов и недостаточного количества анатомо-экспериментальных работ, освещающих проекционно-синтопические взаимоотношения образований параметрия с влагалищным сводом.

Исходя из этого, целью работы явилось комплексное изучение проекционно-синтопических взаимоотношений анатомических образований, входящих в состав параметрия, с влагалищным сводом при физиологическом положении матки.

Задачи исследования: 1. Изучение проекционных взаимоотношений с влагалищным сводом участков брюшинного покрова: оснований широких связок матки, пузырно-маточного углубления, прямокишечно-маточных складок и прямокишечно-маточного углубления, а также заложенных в параметрии маточной артерии, тазового отдела мочеточников. 2. Исследовать масштабно-проекционные взаимоотношения параметрия и прилежащих клетчаточных пространств. 3. Составление посегментной карты проекционно-синтопических взаимоотношений структурных элементов параметрия с влагалищным сводом при положении матки anteversio-anteflexio.

Материалом для исследования служили 67 органокомплексов женского таза, полученных острым путем на вскрытии трупов возраста 23–71 год [9].

Методы исследования. 1. Разделение влагалищного свода на сегменты [9], служивших ориентирами при проекции на них анатомических образований параметрия и выполнении макротомных срезов в сагиттальной плоскости (рис. 1).

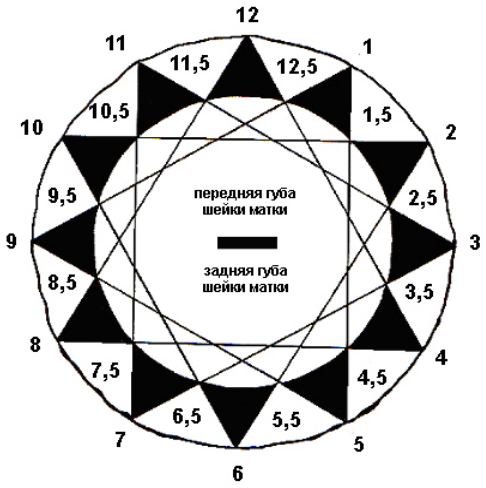

Рис. 1.Схема сегментов влагалищного свода (обозначены цифрами)

2. Изготовление макротомных срезов. Срезы делились на две группы: медиальный и латеральные. Медиальный выполнялся через 12 и 6 сегменты (центральный срез). Для проведения латеральных (парных срезов) использовались 1 и 5; 2 и 4; 3 (слева); 11 и 7; 10 и 8; 9 (справа) влагалищные сегменты. Срезы окрашивали в растворе пикрофуксина и осматривали в отраженном свете под лупой МБС-1 (увеличение 0,6–7), в ряде случаев использовался окуляр-микрометр.

В срезах измерялся слой клетчатки, расположенный между передней поверхностью надвлагалищной части шейки матки или передней частью кардинальной связки (в латеральных срезах) и задней стенкой мочевого пузыря. В состав слоя входила клетчатка переднего параметрия и позадипузырная клетчатка. Замерялся переднезадний размер (толщина) клетчатки на различных уровнях: влагалищной части, примыкающей к влагалищному своду участке, брюшинной, прилежащей к брюшине пузырно-маточного углубления, средней части, расположенной между ними. Измерялось ближайшее расстояние от слизистой свода до брюшины пузырно-маточного углубления – высота клетчатки. При появлении в латеральных срезах кардинальной связки измерение переднезадних размеров клетчатки проводилось от ее переднего края.

Помимо этого измерялся слой клетчатки, ограниченный спереди надвлагалищной частью шейки и перешейком матки (или задней частью кардинальной связки в латеральных срезах), сзади – брюшиной прямокишечно-маточного углубления в центральном срезе или прямой кишкой – в латеральных. Замерялось ближайшее расстояние от слизистой свода до наиболее глубокого участка брюшины прямокишечно-маточного углубления – толщина тканей, что давало представление о выраженности слоя, лежавшего между сводом и брюшиной Дугласова кармана. Замерялась высота клетчатки – расстояние от участка

клетчатки, примыкавшего к заднему своду, до плотного прикрепления переднего листка брюшины прямокишечно-маточного углубления к задней поверхности матки, где смещаемость брюшины была сведена к минимуму. Также замерялись переднезадние размеры (толщина) клетчатки в основании.

3. Препарирование заложенных в параметрии маточных артерий и тазового отдела мочеточников [8].

4. Трансвагинальное пунктирование параметрия [8]. Выполнялось с целью определения проекционных взаимоотношений участков брюшинного покрова с влагалищным сводом. Для пунктирования использовался набор игл с ограничителями различной конфигурации, длины и диаметра. Пунктирование осуществлялось последовательно по часовой стрелке с 12-го по 11,5 сегмент. Ход иглы соответствовал длиннику шейки матки. При достижении кончиком иглы брюшины игла продвигалась далее, отмечалось место прокола брюшины. Совпадение кончика иглы с передними листками связки принималось за границы пузырно-маточного углубления. Определялись проекционные взаимоотношения латеральных и медиальных (соответствующих латеральным границам прямокишечно-маточного углубления) краев прямокишечно-маточных складок. Для определения проекционных соотношений с влагалищным сводом маточных артерий игла вводилась в крайних точках ее пределов в направлении влагалищного свода.

5. Метод морфометрии использовался для измерения расстояния от влагалищных сегментов до анатомических образований параметрия, выраженности параметрия и прилежащих клетчаточных структур. Для обработки цифровых данных использовались традиционные показатели статистики – число наблюдений, средняя арифметическая, средняя ошибка средней арифметической.

Собственные результаты

Проекционные взаимоотношения брюшинного покрова (оснований широких связок матки, пузырно-маточного углубления, прямокишечно-маточных складок и прямокишечно-маточного углубления) с влагалищным сводом были симметричны слева и справа.

Проекция пузырно-маточного углубления, расположенного кпереди от передних листков широких связок, в большинстве случаев соответствовала 10,5–1,5 сегментам. Среднее расстояние в проекции указанных сегментов до брюшины пузырно-маточного углубления – 16,00±1,82 – 21,31±2,45 мм.

В пределах пузырно-маточного углубления слой клетчатки по 12-му сегменту ограничивался надвлагалищной частью шейки сзади, задней стенкой мочевого пузыря спереди, сверху брюшиной пузырно-маточного углубления. Клетчатка характеризовалась равномерной выраженностью в различных участках. Во влагалищной части ее переднезадние

размеры составили 3,81±0,29 мм, в средней части – 3,16±0,38, в брюшинной – 3,66±0,53мм. Средняя высота клетчатки соответствовала 17,11±2,01 мм. Подобные границы клетчатки и ее высота были характерны для проекции соседних 1-го и 11-го сегментов. Однако толщина клетчатки в их проекции уже превосходила аналогичную по 12-му сегменту. В проекции 2-го и 10-го сегментов, на которые могли проецироваться передние листки широких связок матки, наблюдалось дальнейшее увеличение толщины и высоты слоя клетчатки, а относительно 12-и часовой проекции слой клетчатки увеличивался вдвое.

Проекция основания широких связок матки в большинстве случаев не выходила за пределы 2-4 сегментов (левой) и 8-10 сегментов (правой связки). Задний листок связок в некоторых случаях доходил до 4,5 и 7,5 сегментов левой и правой связок соответственно. В проекции сегментов наблюдалось самое большое расстояние до брюшинного покрова, где средние показатели составили от 19,56±1,06 мм до 33,06±1,56 мм, во множестве случаев определялась кардинальная связка.

В проекции 3-го и 9-го сегментов (давали представление о боковых частях параметрия) во всех случаях вместо шейки матки определялась кардинальная связка. Последняя слоями клетчатки спереди и сзади была отделена от мочевого пузыря и прямой кишки соответственно. Связка имела правильную трапециевидную форму слева и справа.

В указанной проекции высота клетчатки (от переднего свода до брюшины пузырно-маточного углубления) превосходила расстояние в предыдущих проекциях, толщина клетчатки между связкой и задней стенкой мочевого пузыря превышала аналогичную в проекции 2-го и 10-го сегментов, а относительно 1, 11 и 12-го сегментов – превосходила вдвое.

Толщина тканей между сводом и брюшиной прямокишечно-маточного углубления в 3-м и 9-м сегментах превышала аналогичную по соседним сегментам, в срезах 5 и 7 – вдвое, а в 6-м – почти втрое. Более выраженной была и толщина клетчатки между кардинальной связкой и прямой кишкой, а также высота клетчатки.

Проекция прямокишечно-маточного углубления соответствовала 5,5–6,5 и 5–7 сегментам. Среднее расстояние до брюшины в приведенной проекции было минимальным (9,56±1,29 – 15,31±1,64 мм). Углубление в большинстве случаев имело правильную симметричную конфигурацию, где наиболее глубоким местом являлся прилежащий к матке участок. Здесь поперечные размеры углубления были уже, в прямокишечном направлении брюшина располагалась выше уровня одноименных складок, расширялась и покрывала прямую кишку.

Границами клетчатки в проекции 6-го сегмента спереди служила надвлагалищная часть шейки матки, сзади – брюшинный листок прямокишечно-маточного углубления.

Характерным для срезов было относительно плотное прикрепление заднего листка брюшины прямокишечно-маточного углубления к шейке, переходящего на задний свод влагалища, которые ограничивали скудно развитую клетчатку заднего параметрия. Средняя толщина тканей (от свода до наиболее глубокого участка прямокишечно-маточного углубления) составила 5,27±1,15 мм, высота заднего параметрия – 12,75±1,15 мм, толщина в основании – 3,25±0,93 мм.

Из-за более рыхлого соотношения брюшины прямокишечно-маточного углубления с задним сводом, как следствие более высокого положения брюшины, средние показатели в соседних сегментах 5 и 7 превосходили подобные в проекции 6-го сегмента.

Прямокишечно-маточные складки не выходили за пределы 4–5 (левая) и 7–8 сегментов (правая). Расстояние от слизистой свода до брюшины распределилось от 12,44±1,39 мм до 21,62±2,00 мм (что было меньше, чем в проекции пузырно-маточного углубления). Подбрюшинная клетчатка в проекции складок ограничивалась спереди надвлагалищной частью шейки матки, сзади в основании – прямой кишкой, сзади и сверху – брюшиной прямокишечно-маточного углубления.

Средняя длина складок слева (40,25±5,41 мм) и справа (39,14±2,46 мм) была равнозначной. Минимальные различия были характерны и для их ширины, где со стороны маточного конца они были расширены до 12,25±1,70 мм (левая) и 12,28±1,86 мм (правая), суживались в прямокишечном направлении до 9,69±1,00 мм и 8,86±2,06 мм (левая и правая соответственно).

В трети случаев в перешейке и прилежащей части тела матки в проекции 4 и 8 сегментов появлялось значительное количество сосудов. Еще в трети случаев находилась кардинальная связка.

Таким образом, для проекций 5 и 7; 4 и 8 сегментов было характерно смещение брюшины прямокишечно-маточного углубления кверху, вследствие более выраженного слоя клетчатки заднего параметрия. В результате чего задний параметрий в основании тесно соседствовал с околопрямокишечной клетчаткой.

Проекция левой и правой маточных артерий была симметричной и соответствовала 2,5–3,5 и 8,5–9,5 сегментам.

Расстояние от влагалищных сегментов до места подхода артерии к матке было схожим с обеих сторон. Наименьшее расстояние до артерии было характерно для 3-го (16,31±1,11 мм) и 9-го (16,89±1,44 мм) сегментов. По направлению к 6-му (27,45±1,40 и 27,72±1,89 мм слева и справа) и 12-му (27,23±1,32 и 28,01±1,87 мм слева и справа) сегментам это расстояние увеличивалось.

Расстояние от сегментов до перекреста артерии с мочеточником по 3-му и 9-му сегментам было наименьшим (25,63±1,95 и 25,82±1,74 мм соответственно). В направлении к 6-му и 12-му сегментам оно достигало максимума (от 36,47±1,39 до 37,89±2,73 мм). Расстояние от перекреста до краев матки слева и справа было симметричным (24,70±3,83 и 23,63±3,87 мм соответственно).

Устье левого мочеточника не выходило за границы 1,5–2,5; правого – 9,5-10,5 сегменты, удаленность устьев от шейки составила 11,84±1,58 мм слева и 12,69±1,41 мм справа.

В заключение следует отметить, что группировка полученных данных позволила составить посегментную карту проекционно-синтопических взаимоотношений структурных образований параметрия с влагалищным сводом при положениях матки anteversio-anteflexio, являющуюся базисом для анатомического обоснования трансвлагалищных доступов. Из нее вытекает следующее.

Влагалищные сегменты 10,5–1,5 являются оптимальными для доступов в подбрюшинный этаж таза. Этому способствует выраженность слоя клетчатки между шейкой матки и задней стенкой мочевого пузыря (в среднем 3,16±0,38 мм в различных участках), включающего передний параметрий и позадипузырную клетчатку. При преодолении расстояния 16,00±1,82 – 21,31±2,45 мм доступным становится брюшинный этаж таза в пределах пузырно-маточного углубления. Но следует помнить, что на сегменты 1,5 и 10,5 проецируется тазовый отдел мочеточников, что является неблагоприятным фактором. Избежать ранения устьев мочеточников (удаленность от шейки составила в среднем 11,84±1,58 мм) возможно при доступах, производимых в максимальной близости от шейки матки.

Сегменты 2–4 слева и 8–10 справа следует считать непригодными для доступов в подбрюшинный и брюшинный этажи таза. Причина – проекция на них кардинальных связок с большим содержанием магистральных сосудов матки (маточной артерии, вен маточно-влагалищного сплетения). Причем, при трансвлагалищных доступах, глубина которых превышает 5 мм [8], высоко вероятной является опасность ранения вен маточно-влагалищного сплетения, а более 16,31±1,11 мм – маточных артерий. По причине значительного количества сосудов, содержащихся в прямокишечно-маточных складках [7], к непригодным для доступов следует отнести и соседние сегменты 4,5 и 7,5.

Для трансвлагалищных доступов в районе прямокишечно-маточного углубления удобными являются участки свода, расположенные медиальнее 5–7 сегментов, при этом для доступов в брюшинный этаж таза следует преодолеть толщину тканей более 5,27±1,15 мм.

Список литературы

1. Арямкина Н. И. Хирургическая анатомия фасций и клетчаточных пространств женского малого таза: Автореф. дис… докт. мед. наук. – М., 1972. – 46 с.
2. Арямкина Н. И. Прикладной аспект топографической анатомии фасций влагалища переднего и заднего параметрия // Сб. трудов клинические аспекты хирургической анатомии и экспериментальной хирургии. – М.,1979. – С. 75-80.
3. Гайворонский И. В., Берлев И. В., Кузнецов С. В. Анатомические особенности маточной артерии и параметрального венозного сплетения // Вестник Рос. воен.-мед. акад. – 2007. - № 1. – С. 53-59.
4. Гайворонский И. В., Максимов А. С. Особенности архитектоники и морфометрические характеристики маточной артерии у женщин в репродуктивном и постменопаузальном возрасте // Вестник Санкт-Петербургского университета. – 2008. – Сер. 11. – Вып. 4. – С. 166-173
5. Кованов В. В., Аникина Т. И. Хирургическая анатомия фасций и клетчаточных пространств человека. – М.: Медицина, 1967. – 428 с.
6. Кованов В. В., Аникина Т. И. Хирургическая анатомия паравазальных соединительно-тканных структур человека. – М.: Медицина, 1985. – 256 с.
7. Рублев В. С. Структура параметрия и возрастные особенности его элементов: Автореф. дис… канд. мед. наук. – Омск, 1974. – 15 с.
8. Смелов С. В. Топографо-анатомическое обоснование трансвагинальных пункционных доступов к параметрию в эксперименте: Автореф. дис… канд. мед. наук. – Оренбург, 2002. – 20 с.
9. Смелов С. В. Комплексные препараты – анатомический материал для изучения проекционно-синтопических взаимоотношений элементов параметрия с влагалищным сводом // Сб. науч. трудов X науч.-практ. конф. в рамках Междун. выставки «Медицина и здоровье-2004». – Пермь, 2004. – С. 343-344.
10. Цвелев Ю. В., Беженарь В. Ф., Берлев И. В. Ургентная гинекология. – СПб.: ООО «Издательство ФОЛИАНТ», 2004. – 384 с.

Рецензенты:

Денисова Тамара Геннадьевна, д.м.н., профессор кафедры акушерства и гинекологии ФГБОУ ВПО «Чувашский государственный университет им. И. Н. Ульянова», г. Чебоксары.

Герасимова Людмила Ивановна, д.м.н., профессор кафедры акушерства и гинекологии АУ Чувашии «Институт усовершенствования врачей» Минздравсоцразвития Чувашии, г. Чебоксары.