УДК 616.727.2:616.74-018.38]-073.432.1

ЭХОГРАФИЧЕСКАЯ ВИЗУАЛИЗАЦИЯ ЯДЕР ОКОСТЕНЕНИЯ КИСТИ И ЗАПЯСТЬЯ ДЛЯ ОПРЕДЕЛЕНИЯ КОСТНОГО ВОЗРАСТА У ДЕТЕЙ

Алексеева Л.Н., Кинзерский А.Ю.

ГБУЗ «Челябинская областная детская клиническая больница», (г. Челябинск), alexlanik@mail.ru
ООО «Сонар» (г. Челябинск)

Известно, что календарный (паспортный) и биологический возраст у детей могут существенно расходиться, и для установления индивидуальных темпов созревания используется определение костного возраста. С целью изучения возможности ультрасонографии для определения костного возраста у детей нами было осмотрено 110 детей в возрасте от 0 до 14 лет, среди которых был 61 (55%) мальчик и 49 (45%) девочек. Исследование основано на сопоставлении рентгенографии левой кисти с данными ультразвукового исследования по предложенной нами методике. Были оценены ядра окостенения дистальных эпифизов костей предплечья, головок коротких трубчатых костей кисти и запястья. Установлена высокая чувствительность, специфичность и точность ультразвукового метода исследования по всем возрастным группам. Предложенный метод позволяет раньше выявлять точки окостенения, состоящие из неминерализованной или слабоминерализованной костной ткани, которые еще не определяются при рентгенографии. Таким образом, ультрасонография может использоваться при определении костного возраста у детей, что позволяет уменьшить лучевую нагрузку на растущий детский организм.

Ключевые слова: костный возраст, ядра окостенения, рентгенография запястья и кисти, ультразвуковая диагностика.

ECHOGRAPHIC IMAGING OF THE OSSIFICATION CENTRES OF HAND AND WRIST TO DETERMINE BONE AGE OF THE CHILDREN

Alekseeva L.N., Kinzersky A.Yu.

Chelyabinsk regional children's clinical hospital, alexlanik@mail.ru
«Sonar», Chelyabinsk,

The calendar (passport) and biological age in children is known to differ significantly and to establish individual rates of maturation the bone age determination is used. In order to study the feasibility of ultrasonography in determination of bone age in children, 109 children, age-group from 0 to 14 years, were examined by us, among whom 61 (55%) were boys and 49 (45%) – girls. The study presents the comparison of left hand X-ray scan with the data of ultrasound scan based on the proposed by us method. Foci of ossification of the distal epiphysis in the forearm bones, heads of short tubular bones of the hand and wrists were assessed by us. High sensitivity, specificity and accuracy of the ultrasonic method of investigation in all age groups were established. The proposed method makes possible early identification of the ossification foci which consist of nonmineralized or slightly mineralized bone tissues that are not determined by X-rays yet. Thus, ultrasonography can be used to determine bone age in children, reducing radiation exposure to the growing child's organism.

Keywords: bone age, ossification centres, the roentgenography of the wrist and hand, ultrasound.

Введение

Одним из актуальных вопросов, привлекающих внимание представителей многих научно-практических дисциплин, таких как генетика, иммунология, анатомия, физиология и др., является несоответствие между календарным (паспортным) возрастом и биологическим, т.е. индивидуальным уровнем морфофункционального развития индивида. Существует прямая зависимость темпов окостенения от уровня физического и полового развития. Для установления биологического возраста принято оценивать «костный» возраст по

возрастным срокам появления ядер окостенения дистальных эпифизов костей предплечья, головок коротких трубчатых костей кисти и костей запястья [1; 7; 9]. «Золотым стандартом» в исследовании костных структур является рентгенологический метод, и костный возраст определяют по рентгенограммам кисти в прямой ладонной проекции [7; 9]. Доза облучения, получаемая ребенком при проведении рентгеновского снимка для оценки костного возраста, расценивается как «малая», и эффективная эквивалентная доза облучения составляет менее 0,00012 мЗв [10]. Однако дети обладают повышенной радиочувствительностью к ионизирующему излучению (в среднем в 2-3 раза) и любая, в т.ч. сколь угодно «малая», доза может вызвать нежелательные последствия в виде злокачественных заболеваний и генетических нарушений, которые могут проявиться спустя определенное время [2].

Цель исследования: разработать ультразвуковые критерии определения костного возраста у детей от 0 до 14 лет.

Материалы и методы исследования

Объектом исследования явились 110 детей в возрасте от 2 мес. до 14 лет, которые находились на лечении и обследовании в ЧОДКБ. В качестве референтного метода был выбран рентгенологический, и всем детям строго по медицинским показаниям и в соответствии с принципами Хельсинкской декларации Всемирной медицинской ассоциации проводилась рентгенография левой кисти с захватом дистальных отделов костей предплечья в прямой ладонной проекции. Использовался рентгендиагностический телеуправляемый комплекс SONALVISION Versa ZS 100 I (SHIMADZU, Япония). Ультразвуковые исследования проводились на ультразвуковых сканерах PHILIPS HD 11 XE, GE LOGIQ 7 и Mini Focus 1402 с использованием линейного датчика с диапазоном частот 3-12 МГц. Ультразвуковое исследование проводилось по разработанной нами методике, и оценивались: зона роста 1 пястной кости (sin 1 met), эпифиз 1 пястной кости (E1), кость трапеция (TR), ладьевидная (S), трапециевидная (TZ), головчатая кость (C), крючковидная (H), полулунная (L), трехгранная (T), эпифиз лучевой кости (ER), эпифиз локтевой кости (EU), гороховидная (P) и сесамовидная кость 1 пястно-фалангового сустава (ses.). Дополнительно в возрастных группах 0-2 и 3-4 года оценивались эпифизы 3 пястной кости и эпифизы проксимальной, средней и дистальной фаланг, а в группах 8-9, 10-11 и 12-14 лет шиловидный отросток локтевой кости.

Общая группа пациентов была распределена на шесть подгрупп в зависимости от закономерных этапов постнатального формирования элементов лучезапястного сустава и

кисти: от 0 до 2 лет – 20 чел., 3-4 года – 16 чел., 4,5-7 лет – 14 чел., 8-9 лет – 22 чел., 10-11 лет – 22 чел., 12-14 лет – 16 чел. [7].

На УЗИ за ядро окостенения, которое непосредственно было учтено при установлении костного возраста, мы принимали гиперэхогенную структуру, четко обладающую ультразвуковым феноменом акустической тени. Именно это обстоятельство свидетельствует об отложении кальция в очаге энхондрального остеогенеза, и он становится различим на рентгенограмме [4; 5]. Дополнительно мы проводили ультразвуковую сонометрию продольного размера (длины) ядра окостенения между диаметрально противоположными поверхностями гиперэхогенного кортикального слоя. При анализе рентгенограмм были также проведены продольные измерения ядер окостенения в аналогичной сонографическому измерению плоскости с использованием линейки. Во всех случаях рентгенобследования расстояние от аппарата до пленки составляло 60 см, так как при этих условиях размеры костей на рентгеновском снимке полностью совпадают с истинными размерами костей [7].

Статистическая обработка полученных данных проводилась по общепринятым в медицине методикам с использованием пакетов прикладных программ для статистического анализа: Excel и Statistica 6.0. Качественные данные были представлены в виде абсолютных или относительных (%) частот. Для сравнения дихотомических показателей применялся φ – *коэффициент ассоциации*, с использованием четырехпольных таблиц сопряженности. Значимость коэффициента $\varphi_{эмп}$ проверяли с помощью критерия Стьюдента. Надежность и обоснованность ультразвукового и рентгенологического диагностических методов основывалась на определении тестов чувствительности, специфичности, общей точности. Для сравнения двух способов измерений УЗИ и Rg в интервальной шкале использовали метод Бленда–Альтмана [3].

Для каждого измеряемого объекта вычисляли среднее значение относительных расхождений $\Delta_{ср}$ и среднеквадратичное отклонение $\sigma(\Delta_{ср})$ с последующей проверкой гипотезы отличия относительного расхождения $\Delta_{ср}$ от 0. Для этого использовался критерий Стьюдента сравнения выборочной средней с гипотетической генеральной средней.

Результаты исследования и их обсуждение

При проведении ультразвукового исследования в основном использовалось сканирование тыльной поверхности кисти и запястья в сагиттальной плоскости в двух проекциях – прямой и аксиальной (ладонной поверхности запястья в профиль) [6; 8]. В предложенной

методике мы использовали взаимное анатомическое расположение костей дистального ряда запястья относительно основания каждой из пяти пястных костей. Затем, после идентификации каждого из этих ядер или их хрящевых моделей, мы визуализировали кости проксимального ряда. Дополнительно проводили оценку сесамовидной кости 1 пястно-фалангового сустава, степени оссификации дистальных эпифизов лучевой и локтевой костей, эпифизов пястных костей и фаланг.

В качестве примера на рис. 1 представлены сонограммы, полученные при сканировании в аксиальной плоскости вдоль локтевого края запястья и кисти.

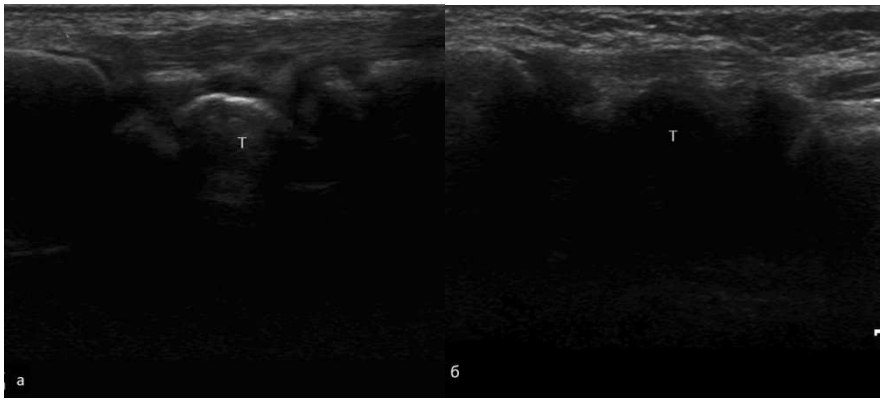

Рис. 1. Сонограммы вариантов визуализации ядра окостенения трехгранной кости у детей в возрасте 2 (а) и 7 (б) лет: а) Т – хрящевая модель трехгранной кости без признаков оссификации в возрасте 2 лет; б) Т – ядро окостенения трехгранной кости в 7 лет.

На рис. 2 даны сонограммы, полученные при сканировании в сагиттальной плоскости вдоль оси 1 пальца в положении его отведения на 40-50 град. Последовательно визуализируются проксимальный эпифиз 1 пястной кости (E1) , его метаэпифизарная зона роста (sin 1 met), кость трапеция (os trapezium – TR) и ладьевидная кость (os scaphoid – S). Метаэпифизарный хрящ, в т.ч. 1 пястной кости, (рис. 2а – х) на эхограмме определяется в виде гипоэхогенной или анэхогенной неровной полоски толщиной от 0,5 до 1,5 мм в зависимости от возраста ребенка. С помощью эхографии можно проследить замещение метаэпифизарного хряща костной тканью и сращение всех частей кости (появление синостоза).

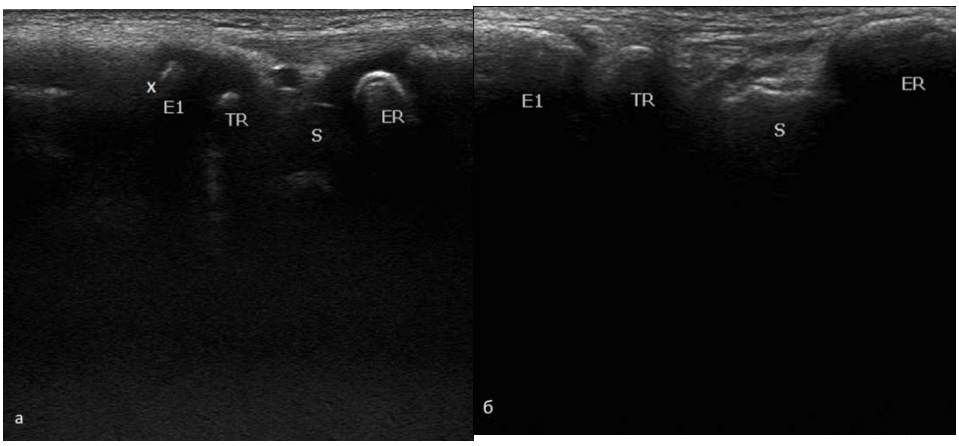

Рис. 2. Сонограммы ядер окостенения эпифиза 1 пястной кости, кости трапеции, ладьевидной кости и эпифиза лучевой кости у детей в возрасте 4 (а) и 14 (б) лет:
а) E1 – ядро окостенения проксимального эпифиза 1 пястной кости, x – гипоэхогенная пластинка метаэпифизарного хряща, TR – ядро окостенения кости трапеции, S – хрящевая модель ядра окостенения ладьевидной кости, ER – ядро окостенения эпифиза лучевой кости; б) E1, TR, S, ER – завершающий этап оссификации проксимального эпифиза 1 пястной кости, трапеции, ладьевидной кости и дистального эпифиза лучевой кости, различимы лишь гиперэхогенные кортикальные пластинки, повторяющие контур костей.

Сравнительный статистический анализ двух способов определения костного возраста в каждой возрастной группе осуществлялся по трем параметрам: наличие объекта исследования (есть/нет ядро окостенения), по качеству исследуемого объекта (костное/хрящевое строение), по размеру объекта (мм).

В процессе исследования установлено, что ультразвук способен улавливать начальные проявления энхондрального окостенения, неразличимые при рентгенографии. Как правило, в центре практически анэхогенной хрящевой модели появляется неоднородность эхоструктуры, затем точечные изоэхогенные включения, которые соответствуют неминерализованной и слабоминерализованной костной ткани и являются рентгеннегативными. По литературным данным, на УЗИ это регистрируется в среднем на 4-8 недель раньше, чем на рентгене [4; 5]. Постепенно эти включения становятся гиперэхогенными, за счет отложения солей кальция, сливаются между собой, образуя более крупное ядро, и формируют ультразвуковой феномен дистальной акустической тени, одновременно становясь при этом различимыми на рентгенограмме. С возрастом ядро окостенения прогрессивно увеличивается в размерах, замещая костной тканью всю хрящевую модель кости. Эхографическая картина завершенной оссификации характеризовалась наличием только костной гиперэхогенности в виде сигнала, повторяющего контур кости, с выраженной позади себя акустической тенью.

При проведении сравнительного анализа по наличию объекта исследования в группе 0-2

лет выявлена средняя корреляционная зависимость ($p < 0,01$), в группах от 3 до 9 лет – сильная корреляционная зависимость ($p < 0,001$), а в группах 10-14 лет полное соответствие. Полученные данные в младших возрастных группах объясняются большей чувствительностью УЗИ относительно Rg за счет распознавания начальных стадий минерализации хрящевой модели кости. На основании сопоставления данных рентгенографического исследования и УЗИ рассчитали показатели диагностической ценности теста в разных возрастных группах. Были получены следующие данные:

- чувствительность метода по всем возрастным группам составила 100%;
- специфичность метода по группам составила: 0-2 г. – 97,9%, 3-4 г. – 91,8%, 4,5-7 л. – 90%, 8-9 л. – 70%, в группах 8-9, 10-11 и 12-14 л. – 100%;
- точность метода составила от 97,6% (группа 8-9 л.) до 100% (группы 10-11 и 12-14 л.).

Прогностическая ценность положительного и отрицательного результата также имеет очень высокие показатели и лежит в диапазоне от 95 до 100%.

Полученные данные по качеству выявляемого объекта отражают общую закономерность эхографии относительно рентгена в более ранней регистрации начальных признаков оссификации (таблица 1).

Таблица 1 – Результаты сравнительного анализа по качеству исследуемого объекта (кость/хрящ) по УЗИ и Rg

Возраст, годы	На УЗИ есть начальные признаки оссификации, на Rg нет		На УЗИ и Rg есть признаки оссификации		На УЗИ и Rg оссификация отсутствует	
	Абсолютное число измерений	%	Абсолютное число измерений	%	Абсолютное число измерений	%
0-2	4	1,4	85	30,4	191	68,2
3-4	5	2,2	163	72,8	56	25
4,5-7	3	2,1	120	83,9	20	14
8-9	7	2,4	263	92	16	5,6
10-11	-	-	307	93	22	7
12-14	-	-	224	100	-	-

Для каждого измеряемого объекта вычисляли среднее значение относительного расхождения $\Delta_{ср}$ и среднеквадратичное отколонение $\sigma(\Delta_{ср})$. Далее проверяли гипотезы отличия относительного расхождения $\Delta_{ср}$ от 0 с использованием критерия Стьюдента сравнения выборочной средней с гипотетической генеральной средней. В первых пяти

возрастных группах от 0 до 11 лет не было выявлено систематической ошибки в измерениях, и расхождения значимо не отличаются от 0. В пятой возрастной группе (12-14 лет) выявлены значимые различия в замерах ($p<0,01$) по трапециевидной кости (TZ), эпифизу лучевой кости (EU) и эпифизу 1 пястной кости (E1). Это можно объяснить практически полным окостенением структур лучезапястного сустава в этом возрасте и как следствие взаимным наложением контуров кортикальных пластинок костей. Иногда это приводит к неточностям измерений. В отношении зоны роста также были выявлены значимые различия. На наш взгляд, это обусловлено меньшим шагом измерения на УЗИ и, вследствие этого, более высокой точностью в сравнении с использованием обычной линейки при анализе рентгенограмм.

Заключение. Таким образом, предложенное ультразвуковое исследование скелета запястья и кисти может использоваться для определения костного возраста у детей. Относительная простота предложенного метода и абсолютная безопасность для детского организма позволяют широко использовать его в клинической практике.

Список литературы

1. Баранов А.А., Щеплягина Л.А. Физиология роста и развития детей и подростков (теоретические и клинические вопросы) : в 2 т. – М., 2006. – 874 с.
2. Гигиенические требования по ограничению доз облучения детей при рентгенологических исследованиях // Методические рекомендации. – М., 2007. – 30 с.
3. Гланц С. Медико-биологическая статистика : пер. с англ. – М. : Практика, 1998. – 459 с.
4. Граф Р. Сонография тазобедренных суставов новорожденных. Диагностические и терапевтические аспекты : руководство : пер. с нем. В.Д. Завадовской. – 5-е изд., перераб. и расш. – Томск : Изд-во Том. ун-та, 2005. – 196 с.
5. Ультразвуковая анатомия здорового ребенка / под ред. И.В. Дворяковского. – М. : ООО «Фирма СТРОМ». – 2009. – Гл. 12. – С. 305-346.
6. Зубарев А.Р. Ультразвуковое исследование опорно-двигательного аппарата у взрослых и детей : пособие для врачей / А.Р. Зубарев, Н.А. Неменова. – М. : Видар-М, 2006. – 136 с.
7. Садофьева В.И. Нормальная рентгеноанатомия костно-суставной системы детей. – Л. : Медицина, 1990. – 195 с.
8. Bianchi S., Martinoli C. Ultrasound of the Musculoskeletal System. – Springer: Verlag, Berlin, Heidelberg, 2007. – P. 425-549.
9. Gilsanz V., Ratib O. Hand Bone Age // A Digital Atlas of Skeletal Maturity. – Springer: Verlag,

Berlin, Heidelberg, New York, 2005. – 106 p.
10. Huda W., Gkanatsios N.A.: Radiation dosimetry for extremity radiographs. – Health Phys., 1998. – 75: P. 492–499.

Рецензенты

Верзакова Ирина Викторовна, д.м.н., профессор, зав. кафедрой лучевой диагностики и лучевой терапии с курсом Института последипломного образования, Государственное бюджетное образовательное учреждение высшего профессионального образования «Башкирский государственный медицинский университет» Министерства здравоохранения и социального развития Российской Федерации, г. Уфа.

Брюханов Александр Валерьевич, д.м.н., профессор, заместитель главного врача по медицинской части КГБУЗ «Диагностический центр Алтайского края», Министерства здравоохранения и социального развития Российской Федерации, г. Барнаул.