УДК 616-36-004-06:616.149-005.1-89

СОВРЕМЕННЫЕ ВОЗМОЖНОСТИ ПОМОЩИ БОЛЬНЫМ С ВАРИКОЗНЫМ ПИЩЕВОДНО-ЖЕЛУДОЧНЫМ КРОВОТЕЧЕНИЕМ

Сапронова Н.Г.[1], Мартынов Д.В.[1], Конорезов А.М.[1]

[1]ГБОУ ВПО «Ростовский государственный медицинский университет Минздрава России», Ростов-на-Дону, Россия (344022, Ростов-на-Дону, пер.Нахичеванский, 29), e-mail: sapronovang@yandex.ru

В работе проведен анализ лечения 35 пациентов с кровотечением из варикозно-расширенных вен пищевода и кардиального отдела желудка на фоне разных вариантов портальной гипертензии. В хирургическом отделении клиники Ростовского государственного медицинского университета применяется алгоритм диагностики и лечения данного осложнения. На первом этапе после определения источника кровотечения всем пациентам был установлен зонд-обтуратор. Параллельно проводились гемостатические мероприятия, восстановление объема циркулирующей крови, гемотрансфузии, коррекция коагулопатии. Вторым этапом после достижения стабилизации пациента выполняли операции, направленные на декомпрессию портального русла при внутрипеченочной портальной гипертензии (трансъюгулярное внутрипеченочное портосистемное шунтирование) и при внепеченочной «левосторонней» портальной гипертензии, вызванной тромбозом селезеночной вены, выполняли спленэктомию.

Ключевые слова: портальная гипертензия, кровотечение из варикозно расширенных вен пищевода и желудка, лечение.

MODERN POSSIBILITIES OF ASSISTANCE TO THE PATIENTS WITH VARICOSE ESOPHAGO-GASTRIC BLEEDING

Sapronova N.G.[1], Martynov D.V.[1], Konorezov A.M.[1]

[1] «Rostov state medical University of the Ministry of health of Russia», Rostov-on-don, Russia, (344022, Rostov-on-don, the lane Nakhichevansky 29), e-mail: sapronovang@yandex.ru

In work the analysis of treatment of 35 patients with bleeding from varicose veins of the esophagus and gastric cardia on the background of different variants of portal hypertension. In the surgical Department of the Rostov state medical University to apply the algorithm of diagnosis and treatment of this complication. At the first stage, after you identify the source of bleeding all patients was installed probe-obturator. In parallel there were hemostatic measures, rehabilitation of the volume of circulating blood, blood transfusion, correction of coagulopathy. Second stage after achieving stabilisation of the patient perform operations aimed at decompression of the portal of the riverbed at the intra-hepatic portal hypertension (transjugular intrahepatic portosystemic shunting) and extrahepatic «left» portal hypertension caused by the splenic vein thrombosis, performed splenectomy.

Keywords: portal hypertension, varicose veins of the esophagus and gastric bleeding, treatment.

Введение. Многие вопросы хирургии портальной гипертензии (ПГ) остаются дискутабельными на протяжении полутора столетий. Что обусловлено как характером и сложностью патологических процессов, вызывающих повышение давления в системе воротной вены (ВВ), так и особенностями клинических проявлений, которые зачастую носят жизнеугрожающий характер и нередко приводят к гибели, несмотря на весь комплекс проводимых мероприятий [5]. По данным Ш.Шерлок, Дж.Дули портальная гипертензия делится на 2 группы: 1) пресинусоидальную (внепеченочная или внутрипеченочная) и 2) печеночную (внутрипеченочная и постсинусоидальная). В основе такого деления лежат патологические процессы, не приводящие к печеночной недостаточности при пресинусоидальной ПГ и приводящие к печеночной недостаточности при печеночной ПГ[7].

Появление синдрома ПГ имеет чрезвычайно важное значение в течение заболевания. Являясь приспособительным явлением в начале заболевания, ПГ с прогрессированием процесса приобретает роль ведущего патогенетического клинического фактора [3]. При значительном повышении портального давления (25-30 мм.рт.ст.) развивается интенсивная коллатеральная циркуляция, предотвращающая дальнейшее нарастание ПГ. Особенно опасно появление анастомозов, шунтирующих портальную кровь через непарную и левую коронарную вены желудка в тонкостенные подслизистые венозные сплетения его кардиального отдела и нижней трети пищевода [2].

Самым грозным осложнением ПГ является кровотечение из варикозно-расширенных вен пищевода и желудка [4,6]. Многочисленные попытки разработки унифицированного и эффективного подхода к лечению больных с этим жизнеугрожающим осложнением привело к появлению «Британского руководства по лечению варикозных кровотечений у больных циррозом» (2000) [5,9], а несколько позже – «Практического руководства американской Ассоциации по изучению болезней печени» (2007) [5,8].

Значительное внимание уделено терминологии, что отнюдь не стало лишним. Кровотечение определено, как варикозное, если при эндоскопическом исследовании установлена геморрагия из пищеводных или желудочных вариксов, либо наличие крупных пищеводных вариксов без признаков кровотечения, но с обнаружением крови в желудке при отсутствии иного источника кровотечения [5].

Варикозное пищеводно-желудочное кровотечение в 45,4% является причиной смерти больных, ожидающих трансплантацию печени [1].

Целью нашей работы является улучшение результатов и оптимизация лечения пациентов с варикозным пищеводным кровотечением на фоне портальной гипертензии путем применения современных методик.

Материалы и методы. В хирургической клинике Ростовского государственного медицинского университета с 1997 года по настоящее время пролечен 341 пациент с портальной гипертензией. Внепеченочная (подпеченочная) портальная гипертензия имела место у 42 больных (12,3%), внутрипеченочная ПГ возникла у 297 (87,1%), у 2 пациентов (0,6%) ПГ носила смешанный тип (внутрипеченочный и надпеченочный). Среди обследованных больных мужчин было 201 (58,9%), женщин – 140 (41,1%).

Возраст пациентов колебался от 8 до 89 лет (средний – 52,4±5,1). Основное число наблюдений приходилось на наиболее активный возраст от 20 до 55 лет. Ребенок 8 лет с фиброзом печени и женщина 89 лет с циррозом печени были единичными наблюдениями.

Из 297 больных внутрипеченочной формой ПГ у 74 (24,9%) отмечена печеночно-клеточная недостаточность по Child-Turcotte-Pugh «А» класса, у 157 (52,9%) - «В» класса, у 66 (22,2%) - «С» класса.

Особенности клинических проявлений заболевания в зависимости от типа портальной гипертензии приведены в таблице 1.

Таблица 1

Особенности клинических проявлений портальной гипертензии

Тип ПГ	Частота встречаемости симптомов					
	Варикозное расширение вен пищевода и желудка	Кровотечение в анамнезе	Кровотечение при госпитализации	Асцит	Спленомегалия	Гиперспленизм
Внепеченочный (подпеченочный) N=42	42 (100%)	36 (85,7%)	4 (9,5%)	0	42 (100%)	30 (71,4%)
Внутрипеченочный N=297	297 (100%)	127 (42,7%)	31 (10,4%)	202 (68,0%)	273 (91,9%)	218 (73,4%)
Смешанный (внутрипеченочный и надпеченочный) N=2	2 (100%)	0	0	2 (100%)	2 (100%)	0
ВСЕГО	341 (100%)	163 (47,8%)	35 (10,2%)	204 (59,8%)	317 (92,9%)	248 (72,7%)

Варикозное расширение вен пищевода и кардиального отдела желудка имело место у всех обследованных больных: I степени выявлено у 51 (14,9%) пациента, II степени – у 115 (33,7%), III степени у 175 (51,3 %) больных. У 204 больных, что составляет 59,8% наблюдений, заболевание сопровождалось разной степенью асцита. Спленомегалия выявлена у 317 (92,9%) пациентов, признаки гиперспленизма установлены у 248 (72,7%) больных. У 163 (47,8%) пациентов в анамнезе было варикозное пищеводно-желудочное кровотечение.

С признаками кровотечения из вен пищевода и желудка в клинику поступило 35 (10,2%) больных. В группе пациентов с подпеченочной ПГ 4 (9,5%) человека было госпитализировано с признаками кровотечения, а в группе с внутрипеченочной ПГ – 31 больной (10,4%). При поступлении пациентов с признаками кровотечения в стационар разницы по оказанию первой неотложной помощи больным разных групп не было. Больные сразу были помещены в палату интенсивной терапии (ПИТ) отделения анестезиологии-реанимации.

Из инструментальных методов исследования всем пациентам для осмотра пищевода, желудка и 12-перстной кишки, установки источника кровотечения и проведения дифференциальной диагностики кровотечения выполняли фиброгастродуоденоскопию (ФГДС) на аппарате «Olympus» (Япония).

Показанием к экстренной гастроскопии при кровотечении было определение его источника. Кровь, которая попадала в желудок, эвакуировалась во время исследования электроотсосом. При визуализации источника, в 100% это были варикозно расширенные вены пищевода и кардиальной части желудка III степени. Нами степень варикозного расширения вен пищевода и желудка определялась в соответствии с классификацией А.К.Ерамишанцева и соавт.(2006). Расширение вен до 3 мм соответствует I степени, 3-5 мм – II степени, 5 мм и более – III степени.

Сразу же после эндоскопического исследования устанавливали зонд-обтуратор, через который затем отмывали желудок. Во всех случаях нам удавалась временная остановка кровотечения. В хирургической клинике РостГМУ определена тактика ведения больных с пищеводно-желудочным кровотечением. Общим ее принципами являются: экстренная госпитализация, восстановление объема циркулирующей крови (ОЦК), гемостатическая терапия, гемотрансфузия, коррекция коагулопатии. Для начального восстановления ОЦК использовали периферические венозные катетеры крупного калибра (14G-16G). В случаях массивной кровопотери или при плохой выраженности периферической венозной сети проводили катетеризацию внутренней яремной или подключичной вены. У этих пациентов проводился мониторинг центрального венозного давления (ЦВД).

Инфузионную терапию начинали с устранения дефицита объема циркулирующей жидкости за счет коллоидных среднемолекулярных растворов, улучшающих реологические свойства крови. В сочетании с солевыми и глюкозированными растворами достигалась возможность воздействия на транскапиллярный обмен и миграцию в ткани активных компонентов коллоидных сред. Эффективность восполнения ОЦК оценивали по динамике ЦВД (целевые значения 8-12 мм рт.ст.) и почасовому диурезу (не менее 60 мл/час).

Обязательным компонентом гемостатической терапии при появлении лабораторных признаках гипокоагуляции было введение 300 - 600 мл одногруппной свежезамороженной плазмы. Гемотрансфузию проводили больным с клинической картиной геморрагического шока, а также при снижении уровня гемоглобина ниже 80 г/л и снижении гематокритного числа менее 30%.

Нами использовалась местная гипотермия путем введения по зонду-обтуратору охлажденных до +3° С гемостатических препаратов местного воздействия (5% раствора аминокапроновой кислоты в количестве 100-200 мл). С гемостатической целью вводили

этамзилат (дицинон) по 4 мл 4 раза в/м в сутки, а затем по 2 мл каждые 6 часов или транексамовую кислоту (транексам) по 500 - 750 мг в/в капельно 2 - 4 раза в сутки. Обязательным было назначение ингибиторов протонной помпы (омепразола) по 80 мг, а затем по 40 мг 2 раза в сутки в/в, либо эзомепразола (нексиума) 40 — 80 мг в/в капельно в качестве нагрузочной дозы, затем по 40 мг 2 раза в сутки. При гипокоагуляции назначали ингибиторы протеаз — апротинин (контрикал) 50 тыс. АТрЕ разовая доза, суточная доза до 100 тыс. АТрЕ.

Для снижения давления в воротной вене назначали перлинганит в начальной дозе 0,5 — 1 мкг/кг массы тела в минуту с последующим титрованием дозы по показателям системной гемодинамики.

Стойкий гемостатический эффект мы наблюдали при включении в терапию препарата терлипрессин (ремистип). Его вводили внутривенно болюсно в дозе 2 мг, затем по 1 мг каждые 6 часов, не превышая суточную дозу более 120 мкг/кг веса тела. В последние годы нами также успешно применялся аналог соматостатина продленного действия октреотид-депо в дозировке 20 мг однократно.

С целью профилактики повторного кровотечения к терапии добавляли постоянный прием бета-блокаторов (пропранолол 10-20 мг 2 раза в сутки, либо атенолол в дозе 12,5 — 25 мг 2 раза в сутки).

Нами применялись эндоскопическая склеротерапия 1% раствором этоксисклерола 4 пациентам и эндоскопическое лигирование варикозно расширенных узлов пищевода и кардии 7 больным. Пациентам с ПГ после стабилизации состояния выполняли ультразвуковое исследование воротной и селезеночной вены. При определении признаков тромбоза воротной вены назначали препараты для улучшения реологических свойств крови (реополиглюкин, трентал).

Результаты и обсуждение. На всех этапах лечения варикозного пищеводно-желудочного кровотечения перед хирургом стоит задача обеспечения стойкой портальной декомпрессии [144]. Ибо только устранение основного патогенетического фактора возникновения кровотечения – портальной гипертензии – позволяет рассчитывать на долгосрочный успех [1].

С целью декомпрессии в нашей клинике применяют ТВПШ - трансъюгулярное внутрипеченочное портосистемное шунтирование. С 2007 года выполнено 128 операций пациентам с внутрипеченочной ПГ в возрасте от 14 до 83 лет (среднее 49,04±12,50): 77 мужчин (60,2%) и 51 женщина (39,8%). Варикозное расширение вен пищевода разной степени было выявлено у всех 128 пациентов (100%). Эпизоды варикозного кровотечения были установлены у 73 больных (57,1%), причем у 31 больного кровотечение было

установлено впервые (24,2%), у 22 – в анамнезе было дважды (17,2%), у 13 – трижды (10,2%), у 6 - четырежды (4,7%) и лишь у одного пациента было 6 эпизодов варикозного кровотечения (0,8%).

У 7 пациентов (5,5%) из 128 операция ТВПШ была выполнена после остановки кровотечения, а в одном случае с установленным зондом-обтуратором, и предоперационной подготовки на ангиографическом комплексе с С-дугой Siemens Arcadis Avantic (Германия). Вначале пациентам выполняли непрямую мезентерикопортографию: натощак под местной анестезией 0,5-1,0% раствором новокаина или 1% раствором лидокаина проводилась пункция бедренной артерии в области правой паховой складки. Через бедренную артерию катетеризировали верхнюю брыжеечную артерию или, при невозможности, чревный ствол катетером 6F Cobra или JR5. Затем по катетеру шприцом-инъектором вводили 50 мл неионного контрастного вещества со скоростью 5-6 мл в секунду. Через 10-15 секунд производили съемку в режиме 8 кадров в секунду. Получали видеоизображение воротной вены. Одновременно правым трансъюгулярным венозным доступом также под местной анестезией в верхнюю полую вену по проводнику 0,035" с J-образным кончиком вводили интродьюсер 10F, который под рентгенконтролем продвигали до устья печеночных вен. Катетером 5F катетеризировали среднюю или правую печеночную вену. В печеночные вены вводили 20 мл неионного рентгенконтрастного средства через катетер в момент начала контрастирования воротной вены. Визуализация воротной вены и печеночных вен выполняли в субтракционном режиме (DSA 4 кадра/сек). Стенка печеночной вены пунктировалась в направлении правой бранши воротной вены через паренхиму печени. Стилет удалялся, а катетер с физиологическим раствором подтягивался до момента появления в шприце венозной крови. По проводнику в пункционный канал между печеночной и воротной венами устанавливали баллон-катетер 8х40 мм, который раздували в паренхиматозном канале. Для стентирования использовали самораскрывающиеся стент-графт до 10 мм в диаметре. Стент устанавливали по рентгенконтрастным меткам на нем, обращая внимание на правильное расположение краев стента, обеспечивающее свободный ток крови. После удаления системы доставки стента баллоном-катетером производится его дилятация до 8-10 мм. После выполнения контрольной портографии проводили эмболизацию спиралями Gianturco левой желудочной вены через сформированный внутрипеченочный канал. Данная процедура была выполнена всем 7 больным с варикозным пищеводно-желудочным кровотечением.

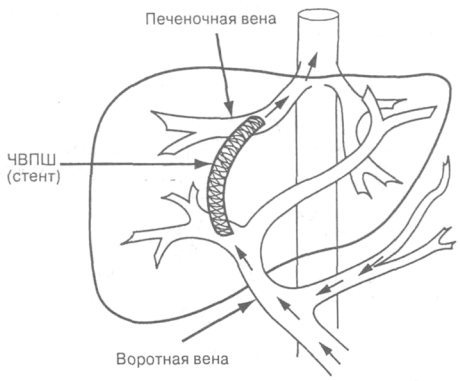

Рис.1. Схематическое изображение портосистемного шунта.

Пациентам с подпеченочной портальной гипертензией, которым по данным ультразвукового исследования была установлена «левосторонняя» ПГ за счет тромбоза селезеночной вены, после стабилизации состояния была выполнена спленэктомия (4 наблюдения), давшая положительный эффект.

Вмешательства с целью остановки кровотечения и декомпрессии портальной системы при варикозном пищеводно-желудочном кровотечении представлены в таблице 2.

Таблица 2

Вмешательства, выполненные пациентам с ПГ на фоне состоявшегося кровотечения

Вид вмешательства	Количество больных
Эндоскопическая склеротерапия	4
Эндоскопическое лигирование ВРВ	7
ТВПШ	7
Спленэктомия	4
Операция прошивания ВРВ желудка и пищевода	2
Всего	24

Таким образом, из 35 больных, поступивших в хирургическую клинику с варикозным пищеводно-желудочным кровотечением, 24-м были выполнены манипуляции по остановке кровотечения и декомпрессии портальной системы. Из осложнений раннего послеоперационного периода отмечаем выполнение релапаротомии 1 пациенту с подпеченочной ПГ, у которого возникло внутрибрюшное кровотечение в первые часы после спленэктомии. Летальных случаев не было. Ретроспективно проанализировав отдаленные результаты лечения пациентов с варикозными пищеводно-желудочными кровотечениями, отмечаем, что всем пациентам кровотечение было остановлено путем установки зонда-обтуратора, инфузионной, гемостатической терапии, склеротерапии ВРВ (4), эндоскопического лигирования ВРВ (7), операции прошивания ВРВ желудка и пищевода (2). На фоне состоявшегося кровотечения 7 больным было выполнено ТВПШ и 4 - спленэктомия.

Подводя итог, хочется отметить, что используя современные и традиционные методики лечения таких сложных пациентов, какими являются больные с ПГ, можно достигать положительного результата не только путем остановки кровотечения, но и выполнения

высокотехнологичных операций декомпрессии портальной системы и эмболизации левой желудочной вены, какой является ТВПШ.

Список литературы

1. Котив Б.Н., Дзидзава И.И., Кочаткова А.А. и др. Роль портокавального шунтирования в эру трансплантации печени/ Трансплантология. -2009. -№1. –С.34-38.
2. Мансуров Х.Х. Портальная гипертензия: патофизиология, классификация, диагностика и тактика ведения больных/ Российский журнал гастроэнтерологии, гепатологии и колопроктологии. -1997. -№2. –С.69-72.
3. Назаренко Д.П. Клинико-анатомическое обоснование спленоренального анастомоза для лечения внутрипеченочной портальной гипертензии на почве цирроза печени: дис. …к-та мед.наук. –Курск, 1998. -136 с.
4. Назыров Ф.Г. Хирургическое лечение осложнений портальной гипертензии у больных циррозом печени: дис. …д-ра мед.наук. –Москва, 1998. -292 с.
5. TIPS/ТИПС (трансъюгулярное внутрипеченочное порто-системное шунтирование) и лечение варикозных пищеводно-желудочных кровотечений/ Ю.В.Хоронько, М.Ф.Черкасов, М.И.Поляк, Ю.Е.Баранов. - М.: Фарм-Синтез, 2013. -242 с.
6. Трансъюгулярное внутрипеченочное портосистемное шунтирование, как новый метод в лечении портальной гипертензии/ И.Ф. Мухамедьянов, М.А.Нартайлаков, И.Х.Шаймуратов, Р.Р.Нурмахметов// Материалы III Международной научно-практической конференции: Высокие технологии в медицине. –М., 2010. –С.79-83.
7. Шерлок Ш., Дули Дж. Заболевания печени и желчных путей: Пер. с англ. –М.: Гэотар Медицина, 1999. -860 с.
8. Garcia-Tsao G., Sanyal A.J., Carey W. Practic Guidelines Committee of the American Association for the Stady of Liver Diseases; Practice Parameters Committee of the American College of Gastroenterology. Prevention and Management of Gastroesophageal Varices and Variceal Haemorrhage in Cirrhosis/ Hepatology. -2007. –N 46. –P.922-938.
9. Jalan R., Hayes P.C. UK Guidelines on the Management of Variceal Haemorrhage in Cirrhotic Patients/ Gut. -2000. –Vol.46 (Suppl III). –P.1-15.

Рецензенты:

Женило В.М., д.м.н., профессор, заведующий кафедрой анестезиологии и реанимации ГБОУ ВПО РостГМУ Минздрава РФ, г.Ростов-на-Дону.

Перескоков С.В., д.м.н., доцент кафедры хирургических болезней №2 ГБОУ ВПО РостГМУ Минздрава РФ, г.Ростов-на-Дону.