УДК 616.36-004-07

КОМБИНИРОВАННЫЙ МЕТОД ДИАГНОСТИКИ ФИБРОЗА ПЕЧЕНИ ПРИ ХРОНИЧЕСКИХ ВИРУСНЫХ ГЕПАТИТАХ

Широких И.Н., Хлынова О.В., Василец Л.М.

ГБОУ ВПО Пермская государственная медицинская академия им. ак. Е.А.Вагнера Минздрава России, г. Пермь, Россия (614000, ул. Петропавловская, д.26), e-mail: cred@bk.ru.

У пациентов с хроническими вирусными гепатитами исследован ряд биохимических показателей сыворотки крови, в том числе аланиновая (АЛТ) и аспаргиновая (АСТ) аминотрансферазы, альфа-2-макроглобулин, аполипопротеин А1 и гаптоглобин. Кроме того, с помощью дуплексного сканирования изучены некоторые гемодинамические характеристики печеночной и селезеночной артерий, воротной и селезеночной вен. В качестве референсного метода оценки выраженности фиброза печени использовалась ультразвуковая эластография. С помощью методов математической статистики определен характер и сила взаимосвязи плотности печени с изучаемыми параметрами. Разработан индекс фиброза, для расчета которого используется АСТ, диаметр селезеночной вены и масса тела пациента. Данный индекс позволяет дифференцировать начальный (F0-1) и умеренный (F2-4) фиброз, а также умеренный (F0-2) и выраженный (F3-4) фиброз печени.

Ключевые слова: фиброз печени, неинвазивная диагностика, хронический вирусный гепатит.

COMBINED METHOD FOR DIAGNOSIS OF LIVER FIBROSIS IN PATIENTS WITH CHRONIC VIRAL HEPATITIS

Shirokikh I.N., Khlynova O.V., Vasilets L.M.

Perm State Academy of Medicine named after E.A. Vagner, Perm, Russia (614000, Perm, Petropavlovskaja street, 26), e-mail: cred@bk.ru.

Some biochemical parameters of serum including alanin (ALT) and aspartat (AST) aminotransferases, alfa-2-macroglobulin, apolipoprotein A1 and haptoglobin are investigated in patients with chronic viral hepatitis. Furthermore some hemodynamic characteristics of hepatic and splenic arteries and portal and splenic veins are studied by duplex scanning. Transient elastography is used to estimate of severity of liver fibrosis. Character and power of correlations between liver stiffness and studied parameters are calculated by mathematical statistics. On base of AST, diameter of splenic vien and body weight index of fibrosis is created. This index allows to differentiate mild (F0-1) and moderate (F2-4) fibrosis, moderate (F0-2) and advanced (F3-4) fibrosis.

Keywords: liver fibrosis, noninvasive diagnosis, chronic viral hepatitis.

Введение. Хронические вирусные гепатиты (ХВГ) представляют глобальную социально-экономическую и медицинскую проблему. В мире примерно 170 млн человек заражено вирусом гепатита С, что составляет приблизительно 3 % популяции [4]. Возбудителем гепатита В инфицировано приблизительно 2 млрд человек на Земле, около 400 млн из них страдают хронической формой инфекции [5]. В России и мире сохраняется тенденция к росту заболеваемости вирусными гепатитами [1].

Коварность вирусного гепатита заключается в сочетании таких его особенностей, как бессимптомность на ранних стадиях и в то же время склонность к неуклонному прогрессированию [1]. В отсутствии своевременной противовирусной терапии наблюдается постепенное нарастание фиброза печени, что в конечном итоге приводит к формированию осложнений (цирроз печени, гепатоцеллюлярная карцинома), ранней утрате трудоспособности, снижению качества и продолжительности жизни [1, 2]. Современные

программы лечения позволяют подавить репликативную активность вируса и остановить дальнейшее прогрессирование фиброза [5].

Фиброз печени – ключевой патогенетический механизм развития и прогрессирования ХВГ. В практической медицине стадия фиброза играет решающую роль в выборе стратегии лечения [4]. Биопсия печени, используемая для диагностики фиброза на протяжении десятилетий, инвазивна и сопряжена с риском осложнений и смерти. В качестве альтернативы биопсии предложен ряд неинвазивных методик: ультразвуковая эластография, магнитно-резонансная эластография, ARFI [3]. Однако для реализации данных методов требуется узкоспециализированное оборудование и квалифицированный персонал, что обусловливает высокую стоимость и недоступность исследований в большинстве лечебных учреждений. В этой связи разработка безопасных и в то же время общедоступных способов диагностики фиброза печени является важной задачей современной гепатологии.

Цель исследования: оценить характер взаимосвязей некоторых сывороточных белков и ультразвуковых характеристик сосудов брюшной полости с выраженностью фиброза печени, а также изучить возможность создания комбинированного индекса, позволяющего дифференцировать стадии фиброза у пациентов с ХВГ.

Материалы и методы. В исследование включено 19 пациентов с ХВГ (гепатит В – 37 % , гепатит С – 63 %). Вирусная этиология гепатита подтверждена обнаружением ДНК и РНК вирусов методом полимеразной цепной реакции. Обследуемые пациенты ранее не получали противовирусной терапии. Критериями исключения являлись фиброзирующие процессы в других органах, аутоиммунные заболевания, острое воспаление или оперативное вмешательство в предшествующий месяц, спленэктомия, операции на сосудах брюшной полости, сердечно-сосудистые заболевания с развитием хронической сердечной недостаточности III–IV стадии, беременность, очаговые образования печени. Половозрастной состав групп и антропометрические характеристики представлены в таблице 1.

Таблица 1

Характеристика изучаемых групп.

Характеристика	ХВГ
Возраст, лет	39,3±10,9
Мужчины, n (%)	9 (47%)
Женщины, n (%)	10 (53%)
Масса тела, кг	70,5±11,8
Индекс массы тела	24,4±3,5

Всем пациентам проведены стандартные общеклинические исследования (общий анализ крови, рутинный биохимический анализ, включая аланиновую (АЛТ) и аспаргиновую (АСТ) аминотрансферазы, общий анализ мочи, УЗИ органов брюшной полости и др.). Кроме того, измерены сывороточные концентрации маркеров фиброза печени: альфа-2-макроглобулин, гаптоглобин, аполипопротеин А1. Сывороточные уровни данных белков определялись методом иммуноферментного анализа на анализаторе Stat Fax 2100.

У включенных в исследование пациентов изучены следующие ультразвуковые характеристики: максимальная систолическая, конечно-диастолическая и средняя скорости кровотока в селезеночной и печеночной артериях, диаметры селезеночной и воротной вен, средняя скорость кровотока в воротной вене. Исследование проводилось натощак в положении пациента на спине, на левом и правом боку на задержке дыхания на полувдохе. Селезеночная артерия и вена визуализировались на расстоянии приблизительно 1 см от ворот селезенки, печеночная артерия и воротная вена – на уровне ворот печени. Исследование выполнено с помощью ультразвукового сканера Philips Envisor C HD в режиме дуплексного сканирования.

В качестве референсного метода оценки плотности печени и стадии фиброза применялась ультразвуковая эластография печени (УЗЭ). Данное исследование проводилось с использованием аппарата Fibroscan по стандартной методике. Статистическая обработка данных осуществлялась с использованием программы Statistica 6.1, приведенные коэффициенты корреляции рассчитывались по методу парной линейной корреляции Пирсона.

Результаты. Изучены корреляции плотности печени и исследуемых ультразвуковых показателей, маркеров фиброза, АЛТ, АСТ, массы тела и индекса массы тела (ИМТ).

Среди биохимических тестов значимая корреляция с плотностью печени выявлена для альфа-2-макроглобулина (r=0,49, p=0,052; а в подгруппе пациентов с фиброзом 1–4 стадии: r=0,80, p=0,010). Со стадией фиброза коррелируют АЛТ (r=0,51, p=0,025) и АСТ (r=0,49, p=0,034). Концентрации аполипопротеина А1 и гаптоглобина не обнаружили статистически значимой связи с выраженностью фиброза. Из ультразвуковых характеристик только диаметр селезеночной вены демонстрирует зависимость от плотности печеночной ткани (r=0,48, p=0,044). Масса тела и индекс массы тела показывают умеренную корреляцию с плотностью печени в общей группе (r=0,54, p=0,025 и r=0,43, p=0,083, соответственно) и сильную корреляцию – в подгруппе с фиброзом 1–4 стадии (r=0,74, p=0,037 и r=0,76, p=0,028, соответственно).

На следующем этапе статистического анализа данных использовался метод множественной регрессии. В качестве зависимой переменной выбрано значение плотности печени по данным УЗЭ, в качестве независимых переменных – те диагностические параметры, которые обнаружили взаимосвязь с выраженностью фиброза. В результате получен ряд формул, основанных на различных сочетаниях независимых переменных. Оказалось, что наибольшей диагностической точностью из них обладал индекс, формула которого включает величины АСТ, диаметр селезеночной вены и массу тела. Уравнение для расчета этого индекса имеет следующий вид:

$$ПП=-6,31+0,19*АСТ-1,02*ДСВ+0,24*МТ,$$

где ПП – плотность печени (кПа), АСТ – аспаргиновая аминотрансфераза сыворотки крови (Ед/л), ДСВ – диаметр селезеночной вены (мм). Уравнение регрессии статистически значимо, p=0,043.

Чтобы оценить способность полученной формулы дифференцировать стадии фиброза был использован Т-критерий для независимых выборок. Так, индекс позволяет достоверно различать группы пациентов с фиброзом в стадии F0-1 и F2-4 (p=0,046) и группы с фиброзом в стадии F0-2 и F3-4 (p=0,028). Диаграммы размаха представлены на рис.1 и рис.2.

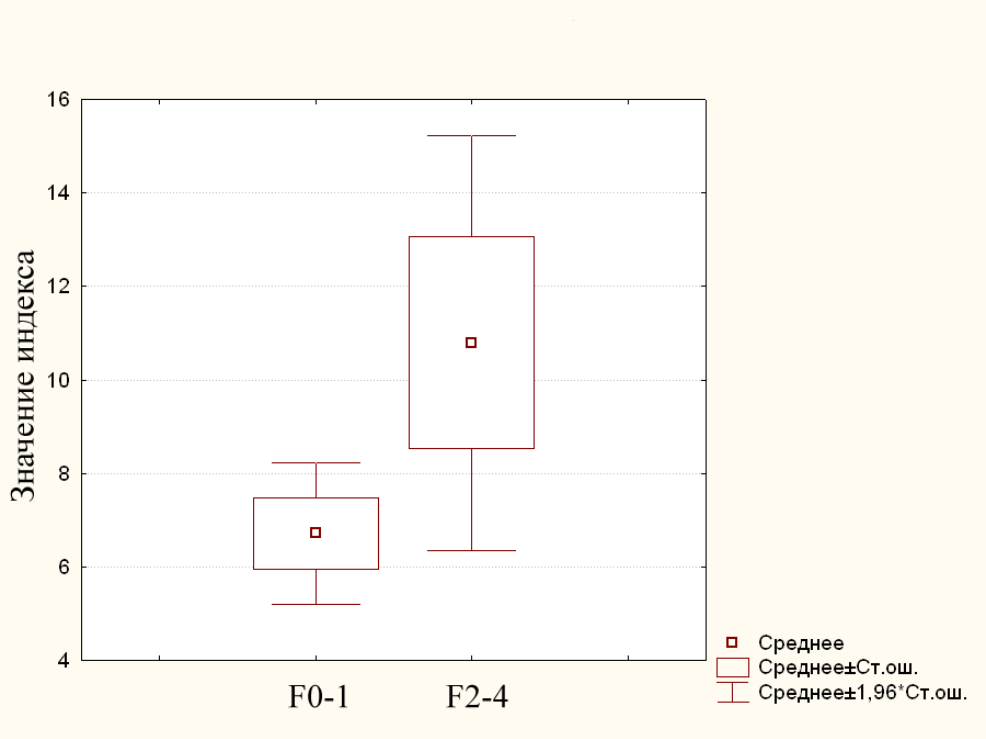

Рис. 1. Диаграмма размаха индекса фиброза для групп пациентов со стадией фиброза 0–1 и 2–4.

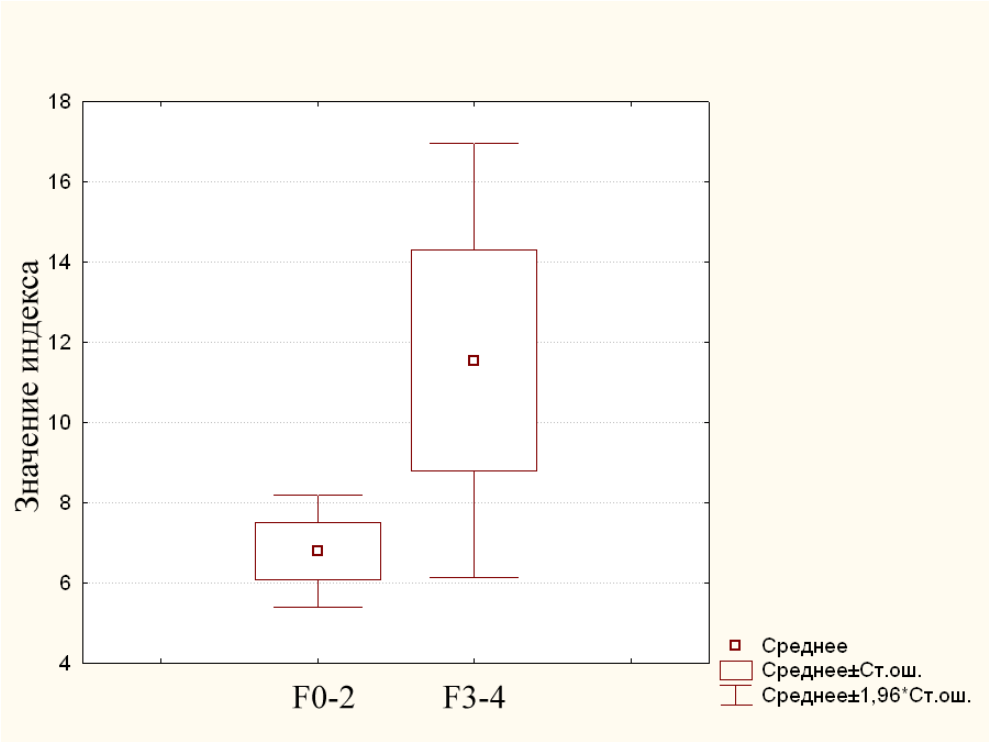

Рис. 2. Диаграмма размаха индекса фиброза для групп пациентов со стадией фиброза 0–2 и 3–4.

Заключение

Таким образом, у пациентов с ХВГ среди исследованных сывороточных показателей с выраженностью фиброза печени коррелирует альфа-2-макроглобулин, АСТ и АЛТ. Из изученных гемодинамических характеристик только диаметр селезеночной вены ассоциирован с плотностью печени. Выявлена также взаимосвязь печеночного фиброза и массы тела. Для расчета плотности печени разработана формула, включающая значение АСТ, диаметр селезеночной вены и массу тела. Индекс, рассчитанный по этой формуле, способен дифференцировать стадии фиброза. Для усовершенствования формулы и проверки ее диагностической значимости необходимы дальнейшие исследования в группах пациентов большей численности.

Список литературы

1. Ивашкин В.Т., Ющук Н.Д., Маевская М.В. Рекомендации по диагностике и лечению взрослых больных гепатитом С // Российский журнал гастроэнтерологии, гепатол. колопроктол. – 2013. – № 2. – С. 41-70.

2. Хлынова О.В., Кац М.Б., Зубарева В.Д., Ямалтдинова Л.А. Трудный путь к диагнозу: опухоль Клацкина (клиническое наблюдение) // Клинические перспективы гастроэнтерологии, гепатологии. – 2011. – № 1. – С. 25-29.

3. Широких И.Н., Мавлитова Л.А., Туев А.В., Хлынова О.В. Диагностика фиброза печени: идеальны ли методы? // Пермский медицинский журнал. – 2013. – № 3. – С. 93-102.
4. EASL Clinical Practice Guidelines: management of hepatitis C virus infection // J. Hepatol. – 2011. – № 2. – P. 245-264
5. Brooks J., Gelson W., Rushbrook S.M. Therapeutic advances in the management of chronic hepatitis B infection // Ther. Adv. Chronic Dis. – 2013. – № 4. – P. 157-166.

Рецензенты:

Смирнова Е.Н., д.м.н., профессор кафедры эндокринологии Пермской государственной медицинской академии им. Е.А. Вагнера, Минздрава России, г. Пермь.

Аршин Е.В., д.м.н., профессор кафедры госпитальной терапии Пермской государственной медицинской академии им. Е.А. Вагнера Минздрава России, г. Пермь.