УДК 615.451.015.3.4.918:582.998.1:616-092.9

ОПРЕДЕЛЕНИЕ «ОСТРОЙ» ТОКСИЧНОСТИ СУХОГО ЭКСТРАКТА ЗОЛОТАРНИКА КАВКАЗСКОГО. ПАТОМОРФОЛОГИЧЕСКИЕ ИЗМЕНЕНИЯ В ОРГАНАХ, ВЫЗВАННЫЕ ВВЕДЕНИЕМ ЭКСТРАКТА ЗОЛОТАРНИКА КАВКАЗСКОГО В ДОЗЕ 10000 МГ/КГ

Федотова В.В.[1], Коновалов Д.А.[1], Терехов А.Ю.[1], Огурцов Ю.А. [1], Кобин А.А.[1]

[1]*Пятигорский медико-фармацевтический институт – филиал ГБОУ ВПО ВолгГМУ Минздрава России, Пятигорск, Россия (357532, Ставропольский край, Пятигорск, пр. Калинина, 11), e-mail: bergenya@yandex.ru*

В результате определения «острой» токсичности экстракта золотарника кавказского была установлена ЛД$_{50}$ = 4173±900,7 мг/кг. Полученное значение позволяет отнести экстракт золотарника кавказского к малотоксичным веществам. Проведено исследование патоморфологических изменений в печени, почках, миокарде, легких, надпочечниках и желудке животных, которые получали экстракт золотарника кавказского в токсической дозе 10000 мг/кг массы животных. Под влиянием токсических доз золотарника кавказского во всех исследуемых органах наблюдалась резкая гиперемия сосудов с интерстициальным отеком и диапедезными кровоизлияниями. В тканях печени, почек, легких и надпочечников отмечались участки дистрофических и некротических изменений. В результате установлено, что причиной смерти являлось нарушение гемодинамики в результате системного тромбообразования и кровоизлияния в жизненно важные органы.

Ключевые слова: золотарник кавказский, «острая» токсичность

DEFINITION "ACUTE" TOXICITY DRY EXTRACT SOLIDAGO CAUCASICA. PATHOLOGICAL CHANGES IN ORGANS CAUSED BY INTRODUCED OF THE EXTRACT SOLIDAGO CAUCASICA AT THE DOSE 10000 MG/KG

Fedotova V.V.[1], Konovalov D.A.[1], Terekhov A.Y.[1], Ogurtsov Y.A.[1], Kobin A.A.[1]

[1]*Pyatigorsk Medical-Pharmaceutical Institute - branch of Volgograd State Medical University, Pyatigorsk, Russia (357532, Pyatigorsk, Kalinina prospect, 11), e-mail: bergenya@yandex.ru*

As a result of the definition of "acute" toxicity of the extract Solidago caucasica was determined LD$_{50}$ = 4173 ± 900,7 mg/kg. The resulting value can be attributed to extract Solidago caucasica to low-toxic substances. There are the study of pathological changes in the liver, kidneys, myocardium, lungs, adrenal glands and stomach animals that received extract Solidago caucasica in toxic dose of 10,000 mg/kg of animal. Under the influence of toxic doses of Solidago caucasica in all investigated organs observed hyperemia vessels with interstitial edema and hemorrhage diapedetic. In the tissues of liver, kidney, lung and adrenal glands were observed areas of dystrophic and necrotic changes. The cause of death was due to hemodynamic instability systemic thrombotic and bleeding in vital organs.

Keywords: Solidago caucasica, “acute” toxicity

Золотарник кавказский (Solidago caucasica Kem.-Nath.) – многолетнее травянистое растение из сем. астровые (Asteraceae), которое нами изучается впервые. Однако препараты из других видов рода Solidago успешно используются для лечения заболеваний мочеполовой сферы [3].

Фитохимическое изучение травы золотарника кавказского показало, что это растение богато биологически активными веществами. В нем содержатся флавоноиды (рутин, виценин, гесперидин), кумарины (умбеллиферон, эскулетин, дигидрокумарин), фенолкарбоновые кислоты (кофейная, галловая, цикориевая и хлорогеновая кислота) [4]; органические кислоты (лимонная, яблочная, янтарная) [5]; углеводы [6]; аминокислоты

(аспарагиновая кислота, треонин, серин, глутаминовая кислота, глицин, аланин, валин, метионин, лейцин, изолейцин, тирозин, фенилаланин, гистидин, лизин, аргинин); 5 макроэлементов и 16 микроэлементов [2].

Объектом данного исследования являлась трава золотарника кавказского, собранная во время начала цветения в Даутском ущелье Карачаево-Черкесской Республики. Сухой экстракт получали методом дробной мацерации, в качестве экстратента использовали спирт этиловый 50% [7].

Изучение «острой» токсичности проводились по методу Кербера [1]. «Острая» токсичность была изучена на 42 аутбредных белых мышах самцах весом 22–30 г, прошедших карантин в течение 10 дней. Экстракт золотарника кавказского вводили внутрижелудочно при помощи зонда. Контрольная группа животных получала эквиобъёмное количество физиологического раствора. Наблюдение за опытными животными проводилось в течение 2-х недель, в первый день непрерывно. Фиксировалось общее состояние животных, особенности их поведения, интенсивность и характер двигательной активности, время наступления смерти после введения препарата. Все расчеты проводились методом наименьших квадратов с использованием пробит анализа и обрабатывались с помощью программы «StatPlus 2009».

В результате проведенного эксперимента установлена $ЛД_{50}$ = 4173±900,7 мг/кг, что позволяет отнести экстракт золотарника кавказского к малотоксичным веществам.

Проводили морфологическую экспертизу на малом увеличении срезов печени, почек, миокарда, легких, надпочечников, желудка следующих экспериментальных групп:

Группа 1. Интактные животные.

Группа 2. Животные, получавшие золотарник кавказский в дозе 10000 мг/кг массы.

Печень группы 1

При обзорном исследовании гистологические препараты печени имеют равномерную окраску по всей площади срезов. Центральные вены округлой или овальной формы содержат большое количество эритроцитов. Гепатоциты в печеночных балках тесно прилегают друг к другу по ходу балок. Между печеночными балками хорошо видны резко расширенные синусоиды, с грубой извитостью, свободны от содержимого. Гепатоциты имеют равномерную гомогенную окраску, цитоплазма содержит зернистость. Радиальная ориентация печеночных балок не нарушена. Ядра правильной округлой формы размещены в центре цитоплазмы. В портальных зонах отчетливо различаются триады. Сосуды печени не гиперемированы. Просветы сосудов триады зияют, правильной округлой формы. Вокруг зоны триад определяется небольшая лимфоцитарная инфильтрация. Признаков дистрофических и некротических изменений гепатоцитов не обнаружено.

Печень группы №2

Балочная система долек резко нарушена, особенно в периваскулярных зонах центра долек и портальных трактов. Центральные вены резко гиперемированы и значительно расширены, заполнены аморфным содержимым. Контуры эритроцитов в сосудах не определяются, что указывает на выраженный гемолиз эритроцитов. Отек сосудистых стенок и околососудистых зон паренхимы. В периваскулярных зонах также определяются участки дистрофических и некротических изменений гепатоцитов (рис. 1.А).

Почки группы №1

На срезах почек поверхность гладкая ровная. Капсула прилежит к поверхности почек без отслоений по всей поверхности. В корковом слое хорошо различимы клубочки и капсулы нефронов, расположенные в гомогенно окрашенной ткани коркового вещества. Извитые канальцы коркового вещества зияют, просвет их свободен от содержимого. Эпителиальные клетки канальцев плотно прилегают к стенке канальцев по всей поверхности, представлены одним слоем клеток, равномерно окрашенных с центральным расположением ядер. В сосудах коркового вещества находится небольшое количество эритроцитов. Клубочки нефронов округлой формы размещены ближе к одному полюсу капсулы, которая имеет серповидную форму. Просвет капсулы свободен от содержимого. Эпителий капсулы не изменен. Мозговое вещество пирамиды равномерно окрашено, просветы многочисленных канальцев свободны от содержимого. Эпителий без изменений, расположен непрерывным одноклеточным пластом с центральным расположением ядер и гомогенной цитоплазмой.

Почки группы №2

Корковое вещество почек. Контуры мальпигиевых клубочков размыты. Капилляры клубочков отёчны, увеличены, занимают все пространство капсул. В части извитых канальцев эпителиальные клетки десквамированы, их просветы заполнены аморфным или зернистым эозинофильным содержимым. Сосуды коркового и мозгового слоев гиперемированы. Вокруг них определяются многочисленные геморрагические кровоизлияния и периваскулярный отек (рис. 1.Б).

Сердце группы №1

На гистологических срезах данной группы миокардиоциты расположены продольными параллельными пластами. Между волокнами кардиоцитов имеются многочисленные анастамозы. Цитоплазма клеток гомогенно окрашена. Ядра миокардиоцитов имеют овальную форму, ориентированы вдоль продольной оси волокон и занимают центральное положение, поверхность, поверхность гладкая, окраска гомогенная. Между мышечными волокнами и параллельно им располагаются прослойки рыхлой соединительной ткани, имеющих на срезах веретенообразную форму.

Сердце группы №2

В препаратах представлено на поперечном срезе сердце с правым и левым желудочком. В углублениях между трабекулярными мышцами встречаются очажковые скопления эритроцитов. Кардиомиоциты равномерной толщины. Ядра клеток расположены латерально, они гиперхромные. Сосуды свободны от содержимого, стенки обычного строения. Волокна миокарда расположены рыхло, в определенных участках встречаются участки фрагментации миокардиоцитов (рис. 1.В).

Легкие группы №1

В данной группе животных на гистологических срезах просветы респираторных бронхиол в большинстве свободны от содержимого, отдельные содержат умеренное количество слизи. Однослойный кубический эпителий бронхиол расположен равномерным пластом, хорошо и равномерно прокрашены базофильные ядра. Просвет альвеол зияет, свободен от содержимого по всем исследуемым полям. Межальвеолярные перегородки не растянуты, не утолщены, признаков лимфоцитарной инфильтрации нет. Сосуды легких содержат небольшое количество эритроцитов. Признаков воспалительных, дистрофических, некротических и других патологических изменений в легких не обнаружено.

Легкие группы №2

На гистологических срезах легких данной группы животных наблюдается резкое переполнение кровью капилляров, мелких вен и артериол с признаками стаза в них. Определяется интерстициальный отек, очаги ателектаза, лимфоцитарная инфильтрация тканей. Наблюдается также диапедез эритроцитов в просветы альвеол и периваскулярные пространства, скопление отечной жидкости в альвеолах, респираторных ходах и в мелких бронхах (рис. 1.Г).

Надпочечники группы №1

На гистологических срезах данной группы хорошо различимы капсула надпочечников, клубочковая, пучковая и сетчатая зона коры, хромафинные клетки мозгового вещества. Окраска зон равномерная по всем полям. Капсула плотно прилегает к клубочковой зоне по всей поверхности. Клетки клубочковой зоны формируют округлые скопления. В клетках содержится небольшое количество липидов. Клетки пучковой и сетчатой зоны более крупные, плотно прилегают друг к другу, располагаются радиальными пучками от цента к периферии. В цитоплазме клеток большое количество липидов. Тяжи клеток перемежаются с капиллярами и тонкими веретенообразными эндотелиоцитами. Мозговое вещество представлено крупными клетками округлой формы, между которыми располагаются сосуды. Полости сосудов содержат эритроциты. Цитоплазма клеток мозгового вещества заполнена

плотными мелкими гранулами. Различаются светлые и темные клетки. Ядра округлой формы расположены в центральной зоне цитоплазмы.

Надпочечники группы №2

В группе опытных животных в адренокортикоцитах клубочковой и пучковой зон надпочечников заметно уменьшено содержание липидных включений. Выявлено выраженное полнокровие синусоидов коркового и особенно мозгового вещества, отек. Эти изменения обусловили увеличение доли стромального компонента как в корковом, так и мозговом веществе надпочечников и являются важным морфологическим критерием усиленной функциональной нагрузки надпочечников (рис. 1.Д).

Желудок группы №1

Поверхность слизистой покрыта однослойным призматическим эпителием по всей поверхности, включая ямки. Собственная пластинка слизистой представлена трубчатыми железами желудка, между которыми лежат тонкие прослойки соединительной рыхлой волокнистой ткани. Отчётливо просматриваются секреторные отделы желез и выводные протоки с узким просветом, свободные от содержимого. Клетки тела и дна желез окрашены базофильно более интенсивно, чем выводные протоки. Клетки желез размещены в виде непрерывных прямых тяжей, плотно прилегают друг к другу, имеют гранулярную цитоплазму. Расположение ядер в клетках центральное. Ядра округлой формы с гладкой поверхностью. В собственном слое также видно множество лимфоидных клеток и рыхлая волокнистая соединительная ткань с большим количеством ретикулиновых волокон.

Желудок группы №2

Структура тканей сохранена. Слизистая оболочка покрыта призматическим эпителием по всей поверхности. Складчатость слизистой сохранена. Железы имеют правильную трубчатую форму. Секреторные клетки желез плотно прилегают друг к другу, их цитоплазма содержит базофильную грануляцию, ярче выраженную в области тела и дна желез. Между железами расположены тонкие соединительнотканные прослойки и лимфоидные клетки. Ядра секреторных клеток имеют обычную округлую форму, расположены в центральной зоне цитоплазмы. Вместе с тем кровеносные сосуды подслизистой основы желудка резко гиперемированы (рис. 1.Е), наблюдается утолщение их стенок за счет отека.

Таким образом, под влиянием токсических доз золотарника кавказского (10000 мг/кг массы животных) во всех исследуемых органах наблюдалась резкая гиперемия сосудов с интерстициальным отеком и диапедезными кровоизлияниями. В тканях печени, почек, легких и надпочечников участки дистрофических и некротических изменений. Причиной смерти являлось нарушение гемодинамики в результате системного тромбообразования и кровоизлияния в жизненно важные органы.

А. Печень: 1 – некротические изменения гепатоцитов, 2 – гемолиз эритроцитов

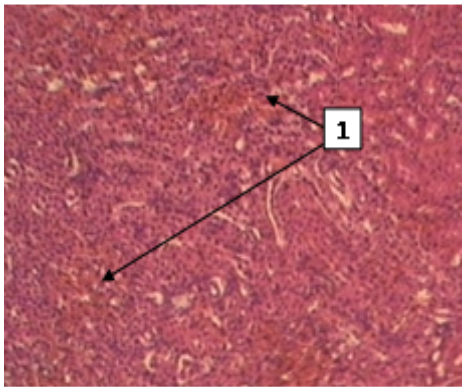

Б. Почки: 1 – геморрагические кровоизлияния

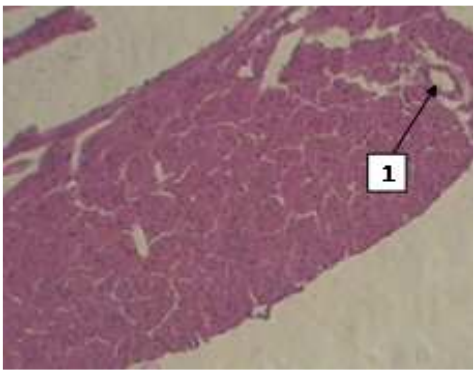

В. Сердце: 1 – сосуды свободны от содержимого

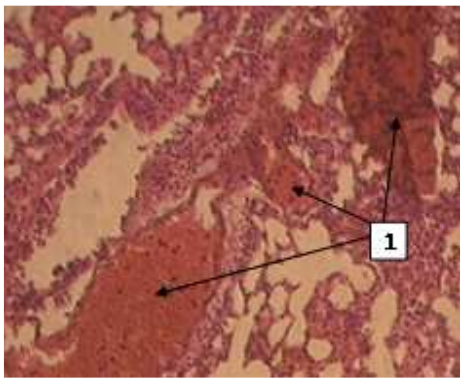

Г. Легкие: 1 – переполнение кровью сосудов

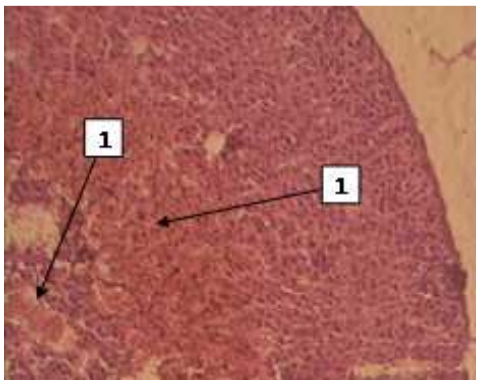

Д. Надпочечники: 1 – полнокровие синусоидов

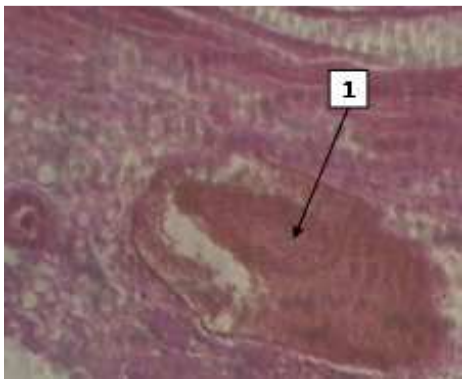

Е. Желудок: 1 – гиперемия подслизистой основы желудка

Рис. 1. Патоморфологические изменения в органах, вызванные введением экстракта золотарника кавказского в дозе 10000 мг/кг

Список литературы

1. Сернов, Л.Н. Элементы экспериментальной фармакологии / Л.Н. Сернов, В.В. Гацура. – М.: Медицина, 2000. – 352 с.

2. Федотова, В.В. Аминокислотный и минеральный состав травы золотарника кавказского (Solidago caucasica Kem.-Nath.) / В.В. Федотова, В.А. Челомбитько // Кластерные подходы фармацевтического союза: образование, наука и бизнес: сб. материалов II Междунар. науч.-практ. конф. 26 апр. 2012 г. – Белгород: ИПК НИУ «БелГУ», 2012 . – С. 184-187.

3. Федотова, В.В. Виды рода золотарник (Solidago): значение для медицинской практики, перспективы изучения / В.В. Федотова, В.А. Челомбитько // Научные ведомости БелГУ. Серия Медицина, Фармация. – 2012. – Вып. 19. - № 16 (135). – С. 136-145.

4. Федотова, В.В. Изучение фенольных соединений золотарника кавказского (Solidago caucasica Kem.-Nath.) / В.В. Федотова, В.А. Челомбитько // Научные ведомости БелГУ. Серия Медицина, Фармация. – 2012. – Вып. 18. - № 10 (129). – С. 175-177.

5. Федотова, В.В. Изучение органических кислот золотарника кавказского (Solidago caucasica Kem.-Nath.) и черноголовника многобрачного (Poterium polygamum Waldst. & Kit.) / В.В.Федотова, А.В. Охремчук, В.А. Челомбитько // Научные ведомости БелГУ. Серия Медицина, Фармация. – 2012. – Вып. 19. - №16 (135). – С. 173-175.

6. Федотова, В.В. Изучение углеводов травы Solidago caucasica / В.В. Федотова, В.А. Челомбитько, М.Х. Маликова // Химия природных соединений. – 2013. - №4. – С. 621-622.

7. Федотова, В.В. Товароведческие показатели золотарника кавказского травы (Solidago caucasica Kem.-Nath.) и получение сухого экстракта / В.В. Федотова, В.А. Челомбитько // Разработка, исследование и маркетинг новой фармацевтической продукции: сб. науч. тр. – Пятигорск, 2013. – Вып. 68. – С. 113-114.

Рецензенты:

Воронков А.В., д.м.н., заместитель директора по УВР, заведующий кафедрой фармакологии Пятигорского медико-фармацевтического института – филиала ГБОУ ВПО ВолгГМУ Минздрава России, г. Пятигорск.

Попова О.И., д.фарм.н., профессор, профессор кафедры фармакогнозии Пятигорского медико-фармацевтического института – филиала ГБОУ ВПО ВоглГМУ Минздрава России, г.Пятигорск.