УДК 617.7-007.681-092.9:615.214.2:615.473.92:599.323.4

ВОЗМОЖНОСТЬ ПРИМЕНЕНИЯ РЕТИНАЛАМИНА МЕТОДОМ ЭПИРЕТИНАЛЬНОГО ВВЕДЕНИЯ

Исайкина Н.В. [1], Запускалов И.В. [1], Кривошеина О.И. [1]

[1]*ГБОУ ВПО «Сибирский государственный медицинский университет» Минздрава России, г. Томск, Россия (634050, г. Томск, Московский тракт, 2), e-mail: isaykina _nv@mail.ru*

Ретиналамин широко используется с целью нейропротекции при глаукоме. На сегодняшний день существует множество способов его введения. Все они имеют как свои преимущества, так и недостатки, поэтому не прекращается поиск новых методов введения, которые позволят обеспечить адресную доставку и создать депо препарата непосредственно у диска зрительного нерва. Нами было проведено экспериментальное исследование по эпиретинальному введению Ретиналамина. Эксперимент проводили на 20 крысах породы Wistar. Согласно цели эксперимента животные были разделены на две группы: животным основной группы проводилась эпиретинальная инъекция 0,25% раствора Ретиналамина в дозе 0,01 мл, что составляет 0,025 мг лекарственного вещества; животным группы сравнения эпиретинально вводился физиологический раствор в той же дозе. В ходе эксперимента проводили наружный осмотр, непрямую офтальмоскопию с фоторегистрацией, гистологическое исследование. Общая продолжительность составила 21 сутки. Забор материала (энуклеация глаза) производился на 1, 3, 7, 14, 21 сутки от начала эксперимента. По результатам эксперимента патологических изменений и различий между глазными яблоками животных основной группы и группы сравнения выявлено не было. Во все сроки оптические среды оставались прозрачные, сетчатка сохраняла нормальное строение. Таким образом, мы сделали вывод, что применение Ретиналамина путем эпиретинального введения является безопасным.

Ключевые слова: глаукома, Ретиналамин, эпиретинальное введение.

POSSIBLE APPLICATION OF RETINALAMIN IN FORM OF EPIRETINAL THERAPY

Isaykina N.V. [1], Zapuskalov I.V. [1], Krivosheina O.I. [1]

[1]*Siberian State Medical University, Tomsk, Russia (634050, Tomsk, Moscow highway, 2), e-mail: isaykina _nv@mail.ru*

Retinalamin is widely used as neuroprotective agent in patients with glaucoma. Up to date, there are several ways of retinalamin administration. All of them have both advantages and disadvantages; therefore, search of new methods of administration, which will ensure selective delivery of the agent and create a depot preparation directly from the optic disc, still is ongoing process. The experiment of epiretinal administration of the Retinalamin was carried out. It was performed on the 20 Wistar rats. According to the objective of the experiment, animals were divided into two groups: the main group animals received epiretinal injection solution Retinalamin 0.25% at a dose of 0.01 ml, which is 0.025 mg of the drug; animals from the control group were injected normal saline at the same dosage. General inspection, indirect ophthalmoscopy with photodetection, histological examination were carried out during the experiment. Overall duration of the experiment was 21 days. Material sampling (eye enucleation) was performed on day 1, 3, 7, 14 and 21 from the beginning of the experiment. According to the results of our experiment, there were no pathological changes and differences in the eyeballs of the animals among main and comparison groups. At all time optical media remained clear and retina preserved normal structure. Therefore, we concluded that administration of epiretinal injections of Retinalamin is safe.

Keywords: glaucoma, Retinalaminum, epiretinal injection.

На сегодняшний день, несмотря на значительные достижения в офтальмологии, глаукома остается одной из основных причин слабовидения и необратимой слепоты среди населения. По современным представлениям, глаукому определяют как мультифакторное, нейродегенеративное заболевание [7,10], характеризующееся развитием и прогрессированием оптической нейропатии с ассоциированной потерей зрительных функций, независимо от уровня внутриглазного давления (ВГД) [6,9].

Терапия данного заболевание должна быть комплексной и направлена на устранение всех причин (механических, дисциркуляторных и метаболических), приводящих к развитию атрофии зрительного нерва. Известно, что даже при эффективном снижении внутриглазного давления, возможно дальнейшее ухудшение зрительных функций [3]. Поэтому одной из основных задач лечения глаукомы, помимо эффективного снижения офтальмотонуса, является предотвращение гибели нейрональных клеток [2].

Нейропротекторная терапия направлена на защиту нейронов сетчатки и зрительного нерва от воздействия повреждающих факторов [1]. В настоящее время с этой целью широко используется препарат Ретиналамин, представляющий собой комплекс низкомолекулярных водорастворимых пептидных фракций, полученный методом уксуснокислой экстракции из сетчатки глаз крупного рогатого скота. Ретиналамин обладает тканеспецифическим действием на сетчатку, регулирует процессы метаболизма, улучшает функциональную активность клеточных элементов сетчатки, стимулирует репаративные процессы, нормализует проницаемость сосудов глазного яблока [4,8].

Согласно инструкции по применению, Ретиналамин может вводиться внутримышечно или парабульбарно. Но, к настоящему времени, разработано множество альтернативных путей его введения: субконъюнктивально, в субтеноново пространство, под кожу висков, эндолимфатическим путем, а также методом эндоназального электрофореза [5]. У каждого из этих методов есть как свои преимущества, так и недостатки, такие как низкая концентрация в зоне патологического очага из-за системной абсорбции препарата, длительность курса лечения, парабульбарные гематомы, риск перфорации глазного яблока и др. Это приводит к поиску новых способов введения, которые позволят облегчить адресную доставку лекарственного вещества и создать его депо у диска зрительного нерва.

С этой целью на нашей кафедре были проведены экспериментальные исследования по применению Ретиналамина путем эпиретинального введения.

Цель – провести комплексную оценку безопасности применения Ретиналамина с помощью методики эпиретинального введения в эксперименте.

Материалы и методы. Проведена серия экспериментов на 20 крысах породы Wistar (половозрелые самцы) массой 250-300 гр. Согласно цели эксперимента животные были разделены на 2 группы.

В условиях операционной под наркозом после обработки операционного поля с соблюдением правил асептики и антисептики каждому животному из основной группы через плоскую часть цилиарного тела выполняли прокол инъекционной иглой в 30 Гейч, эпиретинально вводили 0,25% раствора Ретиналамина (содержимое флакона 5 мг предварительно растворяли в 2 мл физиологического раствора) в дозе 0,01 мл, что составляет

0,025 мг лекарственного вещества, до исчезновения пульсации центральной артерии сетчатки, после чего иглу выводили через первоначальный прокол.

Животным группы сравнения также через плоскую часть цилиарного тела выполняли прокол инъекционной иглой в 30 Гейч, вводили физиологический раствор в дозе 0,01 мл до исчезновения пульсации центральной артерии сетчатки, иглу выводили через первоначальный прокол.

Общая продолжительность эксперимента составила 21 сутки. Забор материала (энуклеация глаза) производился на 1, 3, 7, 14, 21 сутки от начала эксперимента. В ходе эксперимента проводили наружный осмотр, непрямую офтальмоскопию с фоторегистрацией, гистологическое исследование.

Для оценки морфологических изменений иссекали заднюю стенку глаза с фрагментом зрительного нерва, фиксировали в 10%-ном растворе нейтрального формалина и заливали в парафин по стандартной методике. После приготовления срезов толщиной 4-6 мкм, проводили окрашивание гематоксилином и эозином. Просмотр и фотографирование микропрепаратов осуществляли на микроскопе «Axiostar plus» (Carl Zeiss, Германия), ок. х10, об. х40.

Результаты и обсуждения. При наружном осмотре и при проведении непрямой офтальмоскопии у подопытных животных основной группы и группы сравнения изменений не выявлено.

При подготовке материала для гистологических исследований макроскопически глазные яблоки животных обеих группы находились в пределах нормы (передне-задний размер - 7-8 мм).

При морфологическом исследовании сетчатки крыс через 1, 3, 7, 14 и 21 сутки после эпиретинальной инъекции, и в основной группе, и в группе сравнения патологических изменений не выявлено. Слои сетчатки сохраняют нормальное строение на протяжении всего эксперимента (рис. 1, 2). Ввиду того, что лабораторные животные альбиносы, слой пигментоэпителиоцитов выглядит нехарактерно. Фоторецепторный слой представлен наружными сегментами палочек и колбочек. За счет их тонкой, нежной структуры на препаратах нередко встречается отрыв сетчатки, имитирующий отслойку, что связано с технической сложностью изготовления препаратов. Сосуды сетчатой оболочки на всем протяжении умеренно полнокровны или запустевают. В месте перехода в диск зрительного нерва сетчатка незначительно истончается, особенно в области наружного и внутреннего зернистого слоев (рис. 3, 4), нередко наблюдается ее отрыв от пигментного слоя, что так же связано с техническими причинами (рис. 5).

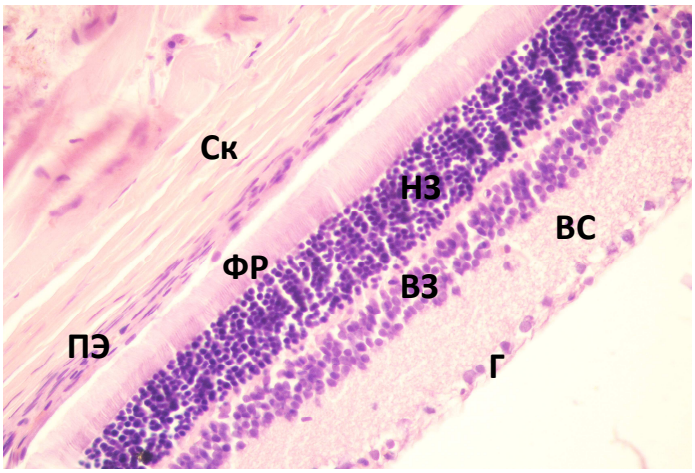

Рис. 1. Сетчатка крысы через 1 сутки после введения препарата, сокращениями обозначены следующие слои: Ск – склера; ПЭ – слой пигментоэпителиоцитов; ФР – слой фоторецепторов; НЗ – наружный зернистый слой; ВЗ – внутренний зернистый слой; ВС – внутренний сетчатый слой; Г – ганглионарный слой. Окраска гематоксилином и эозином. Увел. 400

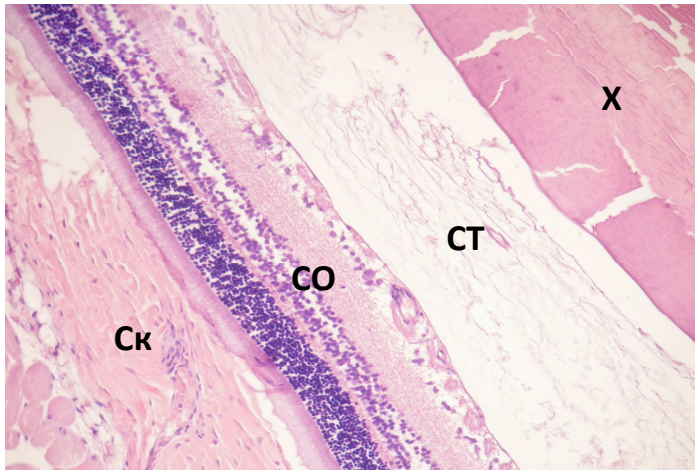

Рис. 2. Сетчатка крысы через 3 суток после введения препарата: Ск – склера; СО – сетчатая оболочка; СТ – стекловидное тело; Х – хрусталик. Окраска гематоксилином и эозином. Увел. 200

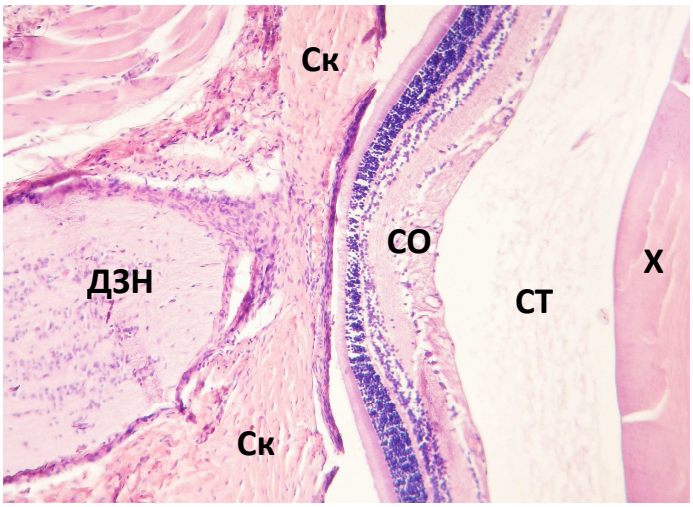

Рис. 3. Сетчатка крысы через 7 суток после введения препарата: ДЗН – диск зрительного нерва; Ск – склера; СО – сетчатая оболочка; СТ – стекловидное тело; Х – хрусталик. Окраска гематоксилином и эозином. Увел. 100

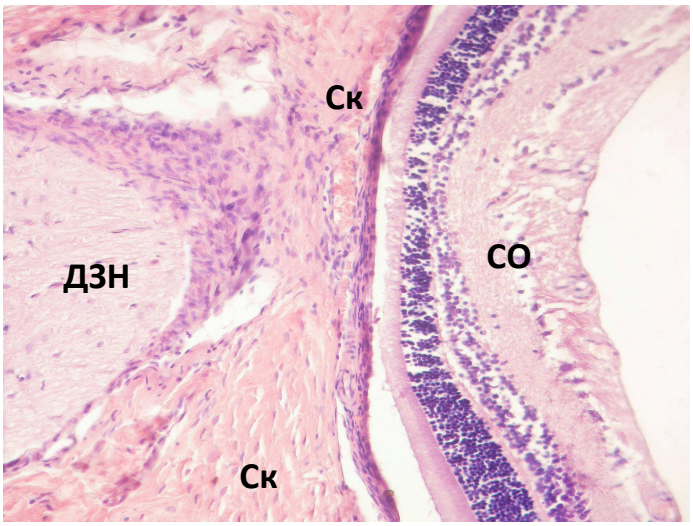

Рис. 4. Сетчатка крысы через 14 суток после введения препарата: ДЗН – диск зрительного нерва; Ск – склера; СО – сетчатая оболочка. Окраска гематоксилином и эозином. Увел. 200

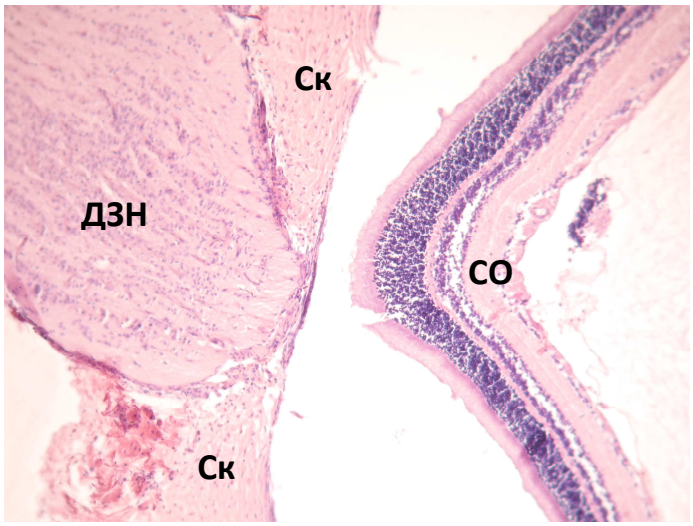

Рис. 5. Сетчатка крысы через 21 сутки после введения препарата: ДЗН – диск зрительного нерва; Ск – склера; СО – сетчатая оболочка. Окраска гематоксилином и эозином. Увел. 20

Таким образом, в ходе эксперимента патологических изменений, а также различий между глазными яблоками животных основной группы и группы сравнения при наружном осмотре, офтальмоскопии и проведении морфологического исследования, выявлено не было. Во все сроки оптические среды оставались прозрачные, сетчатка сохраняла нормальное строение.

Исходя из этого, можно сделать вывод, что применение Ретиналамина путем эпиретинального введения является безопасным.

Выводы. Результаты проведенного эксперимента подтверждают безопасность эпиретинального введения Ретиналамина. Кроме этого, данный способ введения позволяет адресно доставить препарат и создать его депо непосредственно у диска зрительного нерва. Полученные результаты могут быть перспективными для дальнейших экспериментальных и клинических исследований в офтальмологии.

Список литературы

1. Егоров, А. Е. Пролонгированная нейропротекция глаукомной оптической нейропатии / А. Е. Егоров, Н. Н. Швец // Клиническая офтальмология. – 2008. – Том 9, № 2. – С. 49-50.
2. Егоров, Е. А. Национальное руководство по глаукоме (путеводитель) для поликлинических врачей / Е. А. Егоров, Ю. С. Астахов, А. Г. Щуко. – М., 2008. – 136 с.
3. Егоров, Е. А. Нейропротекторная терапия глаукомы: методические рекомендации / Е. А. Егоров, А. Е. Егоров, А. Ю. Брежнев. – М.: Апрель, 2012. – 27 с.
4. Каменских, Т. Г. Ретиналамин в лечении больных первичной открытоугольной глаукомой / Т. Г. Каменских, Е. Ю. Мышкина // Ретиналамин. Нейропротекция в офтальмологии. – СПб.: Наука, 2007. — С. 72-75.
5. Лечение первичной открытоугольной глаукомы 1 – 2 стадий методом эндоназального электрофореза препаратов Ретиналамин и Кортексин. Методические рекомендации / А. В. Максисов и др. – СПб., 2014. – 24 с.
6. Нестеров А.П. Глаукома / А.П. Нестеров. – М.: ООО «Медицинское информационное агентство», 2008. – 360 с.
7. Романенко, И. А. Генетика глаукомы / И. А. Романенко // Воен.-мед. журн. – 2009. – № 6. – С. 46-50.

8. Хавинсон, В. Х. Пептидные биорегуляторы в офтальмологии / В. Х. Хавинсон, С. В. Трофимова. – СПб: Фолиант, 2004. – 48 с.
9. Gupta, N. Glaucoma is neurodegenerative disease / N. Gupta, Y. H. Yucel // Curr. Opin. Ophthalmol. – 2007. – Vol. 18. – P. 110-114.
10. Risk factors for incident open-angle glaucoma: the Barbados Eye Studies / M. C. Leske, S. Y. Wu, A. Hennis et al.] // Ophthalmology. – 2008. – Vol. 115. – P. 85-93.

Рецензенты:

Шилова О.Г., д.м.н., профессор кафедры офтальмологии ГБОУ ВПО «Сибирский государственный медицинский университет» Минздрава России, г. Томск;

Хороших Ю.И., д.м.н., доцент кафедры офтальмологии ГБОУ ВПО «Сибирский государственный медицинский университет» Минздрава России, г. Томск.