УДК 616.89

ЦИТОГЕНЕТИЧЕСКИЕ И МОЛЕКУЛЯРНО-ЦИТОГЕНЕТИЧЕСКИЕ (FISH и MCB) ИССЛЕДОВАНИЯ СИНДРОМА ШЕРЕШЕВСКОГО-ТЕРНЕРА: РЕТРОСПЕКТИВНЫЙ АНАЛИЗ 96 СЛУЧАЕВ

Колотий А.Д.[1,2], Ворсанова С.Г.[1,2,3]Юров Ю.Б.[1,2,3], Соловьев И.В.[2], Демидова И.А.[1,2,3], Кравец В.С.[1,2,3], Шаронин В.О.[2], Куринная О.С.[1,2,3], Гордеева М.Л.[1], Богатырева Е.П.[5], Юров И.Ю.[1,2,4]

[1]Обособленное структурное подразделение «НИКИ педиатрии им акад. Ю.Е. Вельтищева» ГБОУ ВО РНИМУ им. Н.И. Пирогова Минздрава России, Москва, e-mail: svorsanova@mail.ru;
[2]ФГБНУ «Научный центр психического здоровья», Москва, e-mail: y_yurov@hotmail.com;
[3]ФГБОУ ВО Московский государственный психолого-педагогический университет, Москва, e-mail: svorsanova@mail.ru;
[4]ФГБОУ ДПО Российская медицинская академия последипломного образования, Москва, e-mail: ivan.iourov@gmail.com;
[5]ГБУЗ Волгоградский областной клинический перинатальный центр №2, Волгоград, e-mail: bogatlena@yandex.ru

В статье представлены результаты обследования 96 девочек с синдромом Шерешевского – Тернера, у которых диагноз был подтвержден цитогенетическим и молекулярно-цитогенетическим (FISH и MCB) методами. Регулярные формы синдрома Шерешевского – Тернера с кариотипом 45,X были обнаружены у 27 девочек (28,1 %). Остальные случаи были представлены мозаичными формами синдрома, а также структурными изменениями гоносом, включая мозаичные кариотипы 45,X/46,XX или 45,X/47,XXX/46,XX (37,5 %), изохромосомами X по длинному плечу (10,5 %), маркерными и кольцевыми хромосомами X (14,6 %). Материал хромосомы Y в кариотипе был выявлен в 7,3 % случаев; делеции короткого плеча хромосомы X – в 2,1 % случаев. Мозаичные формы кариотипа были выявлены в 67,7 %. Задержка психоречевого и/или психомоторного развития наблюдалась у 13 девочек (13,5 %). Молекулярно-цитогенетическое исследование (FISH) проводили в случаях мозаицизма, маркерных и кольцевых хромосом, а также для уточнения структурных перестроек. Анализ корреляции генотип-фенотип при мозаичных формах показал, что классический фенотип синдрома Шерешевского – Тернера проявлялся у пациенток, как при большой доле аномальных клеток, так и при доле, составлявшей 5–10 %, что может свидетельствовать о возможном наличии тканевого мозаицизма.

Ключевые слова: синдром Шерешевского – Тернера, цитогенетические и молекулярно-цитогенетические исследования.

CYTOGENETIC AND MOLECULAR CYTOGENETIC (FISH & MCB) ANALYSIS OF SHERESHEVSKY-TURNER SYNDROME: RETROSPECTIVE SURVEY OF 96 CASES

Kolotii A.D.[1,2], Vorsanova S.G.[1,2,3], Yurov Y.B.[1,2,3], Soloviev I.V.[2], Demidova I.A.[1,2,3], Kravets V.S.[1,2,3], Sharonin V.O.[2], Kurinnaia O.S.[1,2,3], Gordeeva M.L.[1], Bogatyreva E.P.[5], Iourov I.Y.[1,2,4]

[1]Research and Clinical Institute for Pediatrics named after Y.E. Veltishchev at the Pirogov Russian National Research Medical University, Ministry of Health, Moscow, e-mail: svorsanova@mail.ru;
[2]Mental Health Research Center, Moscow, e-mail: y_yurov@hotmail.com;
[3]Moscow State University of Psychology & Education Moscow, e-mail: svorsanova@mail.ru;
[4]Russian Medical Academy of Postgraduate Education, Ministry of Health, Moscow, e-mail: ivan.iourov@gmail.com;
[5] Volgograd Regional Clinical Perinatal Center №2, Volgograd, e-mail: bogatlena@yandex.ru

The article presents the results of a survey of 96 girls with Shereshevsky – Turner syndrome, whose diagnosis was confirmed by cytogenetic and molecular cytogenetic (FISH & MCB) methods. Non-mosaic forms of Shereshevsky – Turner syndrome (45,X) were detected in 27 girls from 96 studied (28.1 %). Other cases were presented by mosaic and structural changes of gonosomes with karyotypes 45,X/46,XX or 45,X/47,XXX/46,XX (37,5 %), isochromosome X for the long arm (10.5 %), marker and ring chromosome X (14.6 %). The material of chromosome Y in the karyotype was detected in 7.3% cases; deletions of the short arm of chromosome X – in 2.1 % of cases. Mosaic forms of karyotype were identified in 67.7%. Delay in psycho-speech and/or psychomotor development was observed in 13 girls (13.5 %). Molecular-cytogenetic investigation (FISH) was performed in cases of mosaicism, marker and ring chromosomes as well of structural chromosomal rearrangements. Analysis

of genotype-phenotype correlation in mosaic forms of the disease showed that the classical phenotype of Shereshevsky – Turner syndrome was observed in patients with a large and low proportion (5–10 %) of abnormal cells. These data may indicate the possible presence of tissue mosaicism.
Keywords: Shereshevsky – Turner syndrome, cytogenetic and molecular cytogenetic research.

Синдром Шерешевского – Тернера (СШТ) является хорошо изученным хромосомным синдромом с частотой – 1:2000-2500 новорожденных девочек [5,6,26]. СШТ характеризуется низкорослостью, короткой шеей с «крыловидными» складками, нарушением полового развития в виде аплазии или гипоплазии яичников и матки, незначительно развитых вторичных половых признаков, лимфотическим отёком кистей и стоп при рождении, бочкообразной грудной клеткой. Среди МАР могут наблюдаться антимонголоидный разрез и гипертелоризм глазных щелей, эпикант, птоз, низкий рост волос на затылке, высокий и широкий лоб, ретрогения, деформированные низко расположенные ушные раковины, гипертелоризм сосков, вальгусное положение локтевых суставов, гипоплазия ногтей и сосков [6,12,25,30]. Из пороков внутренних органов часто отмечаются аномалии сердца (около 50 %) и почек (около 40 %) [29]. Среди всех хромосомных синдромов СШТ характеризуется большим разнообразием кариотипов, в том числе мозаичных форм, объединенных одним признаком – отсутствием или нарушением структуры хромосомы X [17]. При мозаичных формах, которые оцениваются по данным литературы в 30–56 % всех случаев СШТ [15,16,29], всегда присутствует клеточный клон 45,X. Известна высокая степень внутриутробной гибели эмбрионов, имеющих кариотип 45,X, до 99 % случаев [25]. Среди девочек с низким ростом и задержкой полового развития, проходящих цитогенетическое исследование, СШТ выявляется приблизительно в 25 % [9]. Полиморфизм клинических признаков при СШТ может быть связан с различным кариотипом (мозаицизм с наличием нормального клона клеток, маркерные и кольцевые хромосомы X) [29]. Присутствие нормальной клеточной линии 46,XX может облегчать клинические проявления у пациентов с СШТ [2,6,27,29]. Целью исследования являлась оценка доли регулярных и мозаичный форм синдрома, проведение возможной корреляции генотип-фенотип при разных формах хромосомной аномалии.

Материалы и методы

Ретроспективный анализ результатов цитогенетических и молекулярно-цитогенетических исследований был проведен 96 девочкам с клиническими признаками СШТ. Цитогенетический анализ проводили на хромосомах лимфоцитов периферической крови, культивированных стандартным методом с применением GTG и CBG окрашивания [6]. У каждого пациента было проанализировано не менее 20, а в случае мозаицизма – не менее 30 метафазных пластинок. Молекулярно-цитогенетические исследования проводили методом флюоресцентной гибридизации *in situ* (FISH) для уточнения доли мозаичного клона,

определения генетической природы маркерных и кольцевых хромосом, уточнения сложных структурных перестроек. В случаях мозаицизма проводился анализ 50–100 метафазных пластинок и 1000 интерфазных ядер [31]. В работе использовались оригинальные ДНК пробы из коллекции лаборатории цитогенетики и геномики психических заболеваний ФГБНУ «Научного центра психического здоровья». Описание этих ДНК проб представлено в работах проф. Ю.Б. Юрова с соавт. [35,36] и д-ра И.В. Соловьева с соавт. [11,28]. Применяли ДНК пробы MCB (Multicolor Chromosome Banding), окрашивающие полосы хромосомы в разные цвета [24]. При анализе мозаицизма клон 45,X учитывался в том случае, если он был выше 2,3 %, т.е. выше значения, определенного для нормальных девочек возрастом до 18 лет [18]. Оценка клинических особенностей пациентов с СШТ проводилась по историям болезни. Запись хромосомных аномалий проводилась согласно международной номенклатуре по цитогенетике человека (ISCN, 2016).

Результаты и обсуждение

В работе представлены результаты цитогенетических и молекулярно-цитогенетических исследований 96 девочек. Средний возраст девочек составлял 10,5±4,1 лет (от 0,3 до 17 лет). Удельный вес различных кариотипов при СШТ представлен в таблице 1. При этом синдроме принято выделять такие кариотипы, как 45,X, мозаицизм 45,X/46,XX (45,X/47,XXX/46,XX), наличие в кариотипе изохромосомы X по длинному плечу - i(Xq), кольцевые и маркерные хромосомы X, материал хромосомы Y в кариотипе, делеции хромосомы X [29].

Таблица 1

Различные кариотипы у обследованных пациентов с СШТ

кариотип	число случаев	% от всех случаев СШТ
45,X	27	28,1
45,X/46,XX(45,X/47,XXX/46,XX)	36	37,5
46,X,i(Xq)	1	1,04
46,X,i(Xq)/45,X	6	6,25
46,X,i(Xq)/45,X/46,XX	2	2,1
46,X,idic(X)(q22.2)/45,X	1	1,04
46,X,r(X)/45,X	8	8,3
46,X,mar(derX)/45,X	6	6,25
46,X,mar(derY)/45,X	3	3,1
46,X,del(Yq)	1	1,04
46,X,der(X)t(Xp;Yq)	2	2,1
45,X/45,X,der(20)t(20p;Yq)	1	1,04
46,X,del(Xp)	1	1,04
46,X,del(Xp)/45,X	1	1,04

Кариотип 45,X был обнаружен у 27 девочек (28,1 %). Помимо основных клинических признаков синдрома, в некоторых случаях наблюдалась тугоухость, гипертрихоз, пигментные невусы. У четырех девочек была отмечена задержка психоречевого и/или психомоторного развития (ЗПРР, ЗПМР). В одном случае симптомокомплекс был особенно тяжелым: ЗПРР, ЗПМР, микроцефалия, судороги и МАР в виде гипоплазии нижней челюсти, оттопыренных ушных раковин. Существует гипотеза о том, что практически все пациентки с СШТ имеют мозаицизм с присутствием клона нормальных клеток, а нежизнеспособны эмбрионы с регулярной формой 45,X [1,5,6,20]. Данные последних исследований указывают на то, что потеря хромосомы X у рожденных девочек с СШТ обусловлена в первую очередь митотическими факторами, и клон 45,X возникает на стадии первых дроблений зиготы с нормальным кариотипом. Кроме того, известен ген *PSF2RA*, расположенный в псевдоаутосомных участках коротких плеч хромосом X и Y, необходимый для нормального функционирования плаценты, и, вероятно, девочки, рожденные с кариотипом 45,X, жизнеспособны благодаря тому, что клетки плаценты в этих случаях имели нормальный кариотип и были способны осуществлять трофическую функцию [20]. Для выявления возможного мозаицизма было проведено FISH исследование 9 девочкам с кариотипом 45,X, в результате которого клон 46,XX, составлявший в среднем 3,2 % клеток, был обнаружен у троих пациентов, что подтверждало данные литературы [2,23,34].

Наиболее многочисленной группой в нашем исследовании были девочки с мозаичным кариотипом 45,X/46,XX или 45,X/47,XXX/46,XX, составлявшие 37,5 % от всех пациентов с СШТ. Доля клона 45,X варьировала у разных пациентов от 5 % до 95 % и в среднем составляла 30,3 %. Явной корреляции генотип-фенотип в зависимости от доли аномального клона клеток в этой группе не наблюдалось. Так, например, девочки с долей клеток 45,X в пределах 5 % имели низкий рост, первичную аменорею, гипоплазию и аплазию внутренних половых органов, аномалии почек точно также, как и девочки, у которых доля клона 45,X составляла более 50 %. У девочки с 6 % клеток 45,X помимо выраженных признаков СШТ наблюдались черты аутизма и снижение интеллекта. Другая девочка с долей клеток 45,X, равной 13 %, имела грубые ЗПРР и ЗПМР**,** эпилепсию**.** Вероятно, это связано с долей аномальных клеток в различных тканях и органах (головной мозг, почки, сердце и т.д.). Мозаицизм 45,X/47,XXX/46,XX после цитогенетического исследования был выявлен у 5 девочек, однако, после проведения FISH анализа девочкам с мозаицизмом 45,X/46,XX, дополнительный клеточный клон 47,XXX выявлялся примерно в половине случаев, но представлен был в небольшой доле клеток (1–5 %) (рис.1 а,б,в). Исключение представлял случай кариотипа 47,XXX/45,X/47,XX,+r(X)/46,XX с процентным соотношением клонов: 67%/27%/2%/4% у девочки 14 лет с низким ростом, задержкой полового развития,

гипертелоризмом глазных щелей и сосков, широкой грудной клеткой и сандалевидной щелью стоп. В этом случае клон 47,XXX был преобладающей клеточной линией, однако клинические признаки СШТ не отличались от обычных. Мозаичной формы 45,X/47,XXX среди наших случаев обнаружено не было. Учитывая отсутствие явной корреляции клинических проявлений с долей обнаруженных аномальных клеток лимфоцитов, можно предположить о существовании тканевого мозаицизма, в частности, затрагивающего органы и ткани, в которых содержание клеток с кариотипом 45,X может быть значительно выше, чем в клетках крови. Несмотря на это, для установления диагноза СШТ важен факт выявления аномального клона в клетках различных тканей, включая и лимфоциты периферической крови.

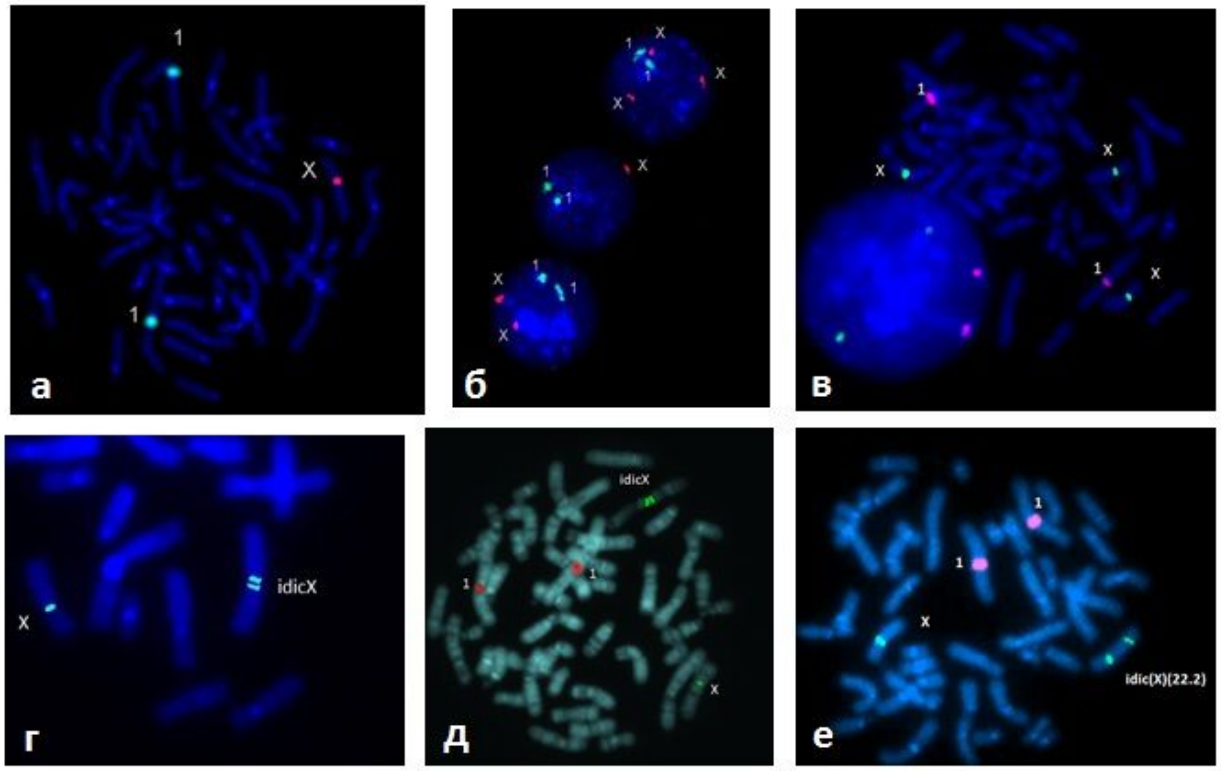

Рис. 1. Результаты FISH исследования с центромерным ДНК зондом на хромосому X. (для контроля плоидности при интерфазном анализе применялся ДНК зонд на хромосому 1): а) метафазная пластина – 45,X; б) интерфазные ядра с тремя, одной и двумя хромосомами X (сверху вниз) у одного пациента; в) метафазная пластина – 47,XXX; г) нормальная и изодицентрическая хромосома X – idic(X)(p11.2) (табл.2, №9); д) позднореплицирующаяся изодицентрическая хромосома X, специфическая окраска после культивирования с BrDU указывает на инактивацию перестроенной хромосомы (табл.2, №8); е) нормальная и изодицентрическая хромосома X с точкой разрыва Xq22.2. (табл.2, №10)

Присутствие изохромосомы X по длинному плечу – i(Xq) в кариотипе наблюдалось в 9 случаях и в одном – изохромосома с точкой разрыва в длинном плече q22.2. Общее число случаев с изохромосомой X составило 10,4 % (табл. 2). Все случаи были мозаичными за исключением одного, в котором выполнялось только цитогенетическое исследование, в

связи с чем невозможно утверждать, что и в этом случае не было мозаицизма. В семи случаях клон 46,X,i(Xq) сочетался с клоном 45,X, в двух – присутствовал клон нормальных клеток.

Таблица 2

Анализ случаев с изохромосомой X

№	Кариотип	Процентное соотношение клонов
1.	46,X,i(X)(q10)	-
2.	46,X,i(X)(q10)/45,X/46,XX	50/30/20
3.	46,X,i(X)(q10)/45,X/46,XX	20/37/43
4.	46,X,i(X)(q10)/45,X	92/8
5.	46,X,i(X)(q10)/45,X	7/93
6.	46,X,i(X)(q10)/45,X	62/38
7.	46,X,i(X)(q10)/45,X	88/12
8.	46,X,idic(X)(p11.2)/45,X	76/24
9.	46,X,idic(X)(p11.2)/45,X	35/65
10.	46,X,idic(X)(q22.2)/45,X	94/6

В двух случаях изохромосома X была дицентрическая с точкой разрыва в коротком плече p11.2, в одном – в длинном плече idic(X)(q22.2) (рис. 1 г,д,е). В последнем случае изохромосома была необычной, поскольку состояла из части длинных плеч и из двух коротких плеч хромосомы X. У 16-летней девушки с этим кариотипом была отмечена незрелость внутренних половых органов, низкого роста не отмечалось. У остальных девочек симптомокомплекс соответствовал СШТ, однако не отмечалось отека кистей и стоп при рождении. У двух девочек (табл.2, №2 и 6) 6 и 7 лет, соответственно, наблюдались ЗПРР и ЗПМР. По данным литературы, в случаях с перестроенной хромосомой X в кариотипе аномальная хромосома X подвергается инактивации в большинстве клетках [6,22]. Одной девочке (табл. 2, № 8) был проведен анализ особенности инактивации хромосом X, показавший, что изохромосома X была инактивирована в 100 % клеток, что соответствовало литературным данным (рис.1 д).

Кольцевые хромосомы X (n=8) и маркерные хромосомы, производные от хромосомы X (n=6), выявлялись в 14,6 % (табл. 3).

Таблица 3

Анализ кольцевых и маркерных хромосом X при СШТ

№	кариотип	Процентное соотношение клонов
1.	45,X/46,X,r(X)/46,XX	64/7/9
2.	45,X/46,X,r(X)(p21q21)	50/50
3.	45,X/46,X,r(X)(p22q21)	40/60
4.	45,X/46,X,r(X)/46,XX	64/32/4

5.	45,X/46,X,r(X)(p11.2q21)	55/45
6.	45,X/46,X,r(X)/46,X,der(X)	71/28/1
7.	45,X/46,X,r(X)(p11.2q12)/ 46,X,idic(X)(p11.2)/ 47,X,idic(X)(p11.2),idic(X)(p11.2)	48/43/8/1
8.	45,X/46,X,r(X)(p11.22q13.1)	22/78
9.	45,X/46,X,der(X)	30/70
10.	45,X/46,X,der(X)	85/15
11.	45,X/46,X,der(X)	50/50
12.	45,X/46,X,der(X)	92/8
13.	45,X/46,X,der(X)	38/62
14.	45,X/47,XX,+der(X)/46,XX	26/58/16

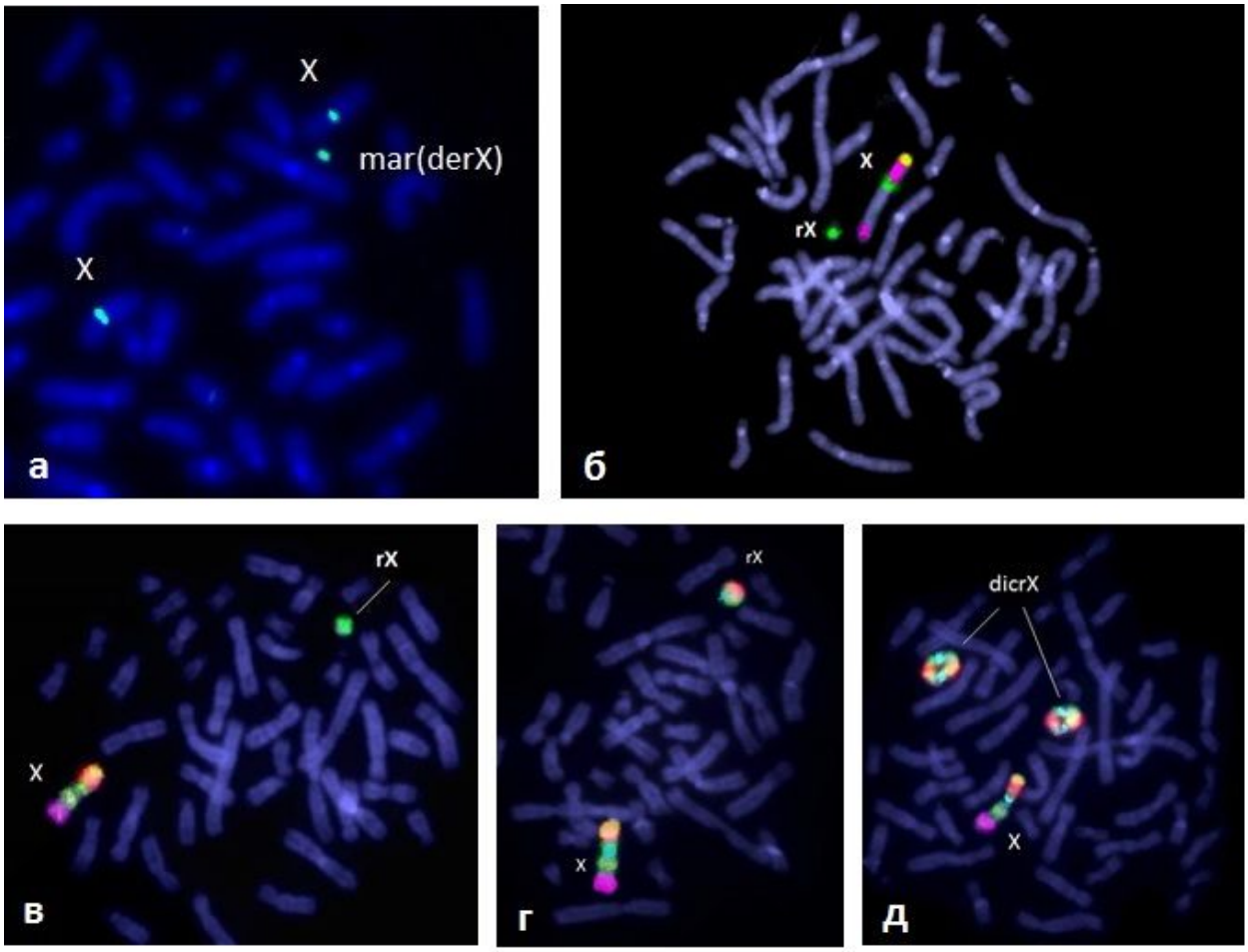

Рис. 2. FISH и MCB диагностика маркерных и кольцевых хромосом X: а) маркерная хромосома X (табл. 3, №11), центромерный ДНК зонд; б) кольцевая хромосома X (табл.3, №7), MCB проба; в) кольцевая хромосома X (табл.3, №5), MCB проба; г,д) кольцевая и две дицентрические кольцевые хромосомы X в метафазной пластине (табл. 3, № 3), MCB проба

Эти случаи рассматриваются вместе, т.к. кольцевая хромосома небольшого размера при цитогенетическом исследовании часто фиксируется, как маркерная хромосома (рис.2 а,б,в). Во всех этих случаях присутствовал дополнительный клон клеток 45,X, в трех случаях – клон нормальных клеток. В некоторых случаях кольцевые хромосомы сочетались с минихромосомами (derX) (табл. 3, № 6) и с изодицентрическими хромосомами X (табл. 3,

№7). Происхождение маркерных и кольцевых хромосом определяли методом FISH с использованием центромерных ДНК проб во всех случаях. Точки разрыва в кольцевых хромосомах определяли при использовании сайтспецифичных ДНК проб или MCB пробы (multicolor chromosome banding). Клинические проявления в этой группе хромосомных аномалий соответствовали СШТ, однако в двух случаях (табл. 3, № 7 и 9) отмечались ЗПРР, ЗПМР, а в одном (табл. 3, № 8) – у девочки 1,5 лет с кольцевой хромосомой r(X)(p11.22q13.1) – задержка внутриутробного развития в сочетании с ЗПМР, микроцефалией, атрезией хоан и МАР: высоким нёбом, поперечной бороздой ладоней, низко расположенными ушными раковинами. При анализе генотип-фенотип этой группы девочек было отмечено, что наиболее тяжелые клинические особенности, включающие ЗПРР, ЗПМР, наблюдаются при кольцевых хромосомах, не имеющих центр инактивации *XIST,* располагающемся в участке Xq13.2, а также при маркерных хромосомах (дериватных минихромосомах X), содержащих эухроматиновые участки. В случаях кольцевых хромосом с геном *XIST* и маркерных хромосом X, состоящих из прицентромерного гетерохроматина без эухроматиновых участков, у пациентов отмечали только признаки СШТ (рис.2 а, в, г, д). Такие же клинические особенности были характерны для мозаицизма с небольшим клоном, содержащим дериватную хромосому X.

Материал хромосомы Y был выявлен в кариотипе у 7 девочек (7,3 %) (табл. 4), среди которых маркерная минихромосома Y в сочетании с клоном 45,X – в двух случаях (табл. 4, № 1 и 2), немозаичный случай делеции длинного плеча хромосомы Y (табл. 4, № 3), изодицентрическая хромосома Y по короткому плечу в сочетании с клоном 45,X (табл. 4, № 4), два случая несбалансированной транслокации с участием длинного плеча хромосомы Y и короткого плеча хромосомы X (табл. 4, № 5 и 6) и один необычный случай (табл. 4, № 7) мозаичной несбалансированной транслокации хромосомы Y с хромосомой 20 при регулярной моносомии хромосомы X.

Таблица 4

Анализ материала хромосомы Y в кариотипе у девочек с СШТ

№	Кариотип	Процентное соотношение клонов
1.	45,X/46,X,der(Y)	70/30
2.	45,X/46,X,der(Y)	57/43
3.	46,X,del(Y)(q11.21)	-
4.	46,X,idic(Y)(q11.22)/45,X	89/11
5.	46,X,der(X)t(X;Y)(p22.3;q11.2)	-
6.	46,X,der(X)t(X;Y)(p22.31;q11.22)	-
7.	45,X/45,X,der(20)t(Y;20)(q11.2;p13)	27/73

При обследовании пациентов с СШТ случаи присутствия материала хромосомы Y в кариотипе всегда рассматриваются отдельно в связи с большим риском возникновения у таких девочек гонадобластомы [19,23,25]. Все случаи были уточнены методом FISH с применением различных ДНК проб. В клиническом плане все девочки имели симптомокомплекс, характерный для СШТ. У одной девочки (табл. 4, № 6 и рис. 3) наблюдалась ЗПРР. В этом случае при несбалансированной транслокации между хромосомами X и Y имелась частичная моносомия дистального участка хромосомы X. Интерес представляет случай (табл. 4, № 4), при котором преобладающим клоном клеток был клон с изодицентрической хромосомой Y (около 90 %) с двумя копиями гена *SRY* в двух коротких плечах изохромосомы, однако, несмотря на это, наблюдался женский фенотип. В этом случае можно предполагать тканевой мозаицизм. Также интересен случай № 7 в табл.4, когда в части клеток материал хромосомы Y был расположен на хромосоме 20, тогда как в других клетках гомологичные хромосомы 20 были нормальными и хромосома Y в них не выявлялась. При этом девочка имела только признаки СШТ без умственной отсталости. Ни одна девочка с материалом хромосомы Y не имела гонадобластому. Возраст этих девочек был от 6 до 16 лет (средний возраст 12,9±3,7 лет).

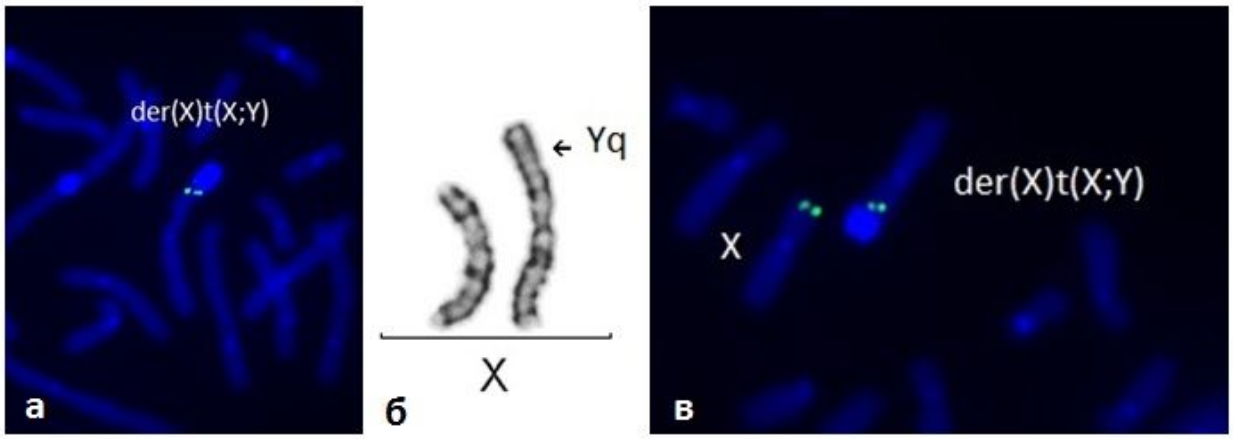

Рис. 3. Дериватная хромосома X – результат транслокации хромосом X и Y (табл. 4, случай № 6), кариотип 46,X,der(X)t(X;Y)(p22.31;q11.22): а) FISH с использованием ДНК зонда на участок Yq11.22, который присутствует в аномальной хромосоме; б) нормальная и дериватная хромосомы X (GTG-окраска); в) FISH с использованием ДНК зонда на участок Xp22.31, присутствующего в аномальной хромосоме X

Делеции короткого плеча хромосомы X были отмечены у двух девочек, что составило 1,1 %, обнаруженные цитогенетически на хромосомах высокого разрешения и уточненные методом FISH [10]. В одном случае терминальная делеция короткого плеча хромосомы X выявлена при мозаицизме 45,X[82]/46,X,del(X)(p21) [18], в другом обнаружена регулярная интерстициальная делеция – 46,X,del(X)(p22.1p22.1). У первой девочки были классические признаки СШТ, у второй – гипоплазия внутренних половых органов, однако рост был

нормальный, вероятно в связи с тем, что ген *SHOX,* расположенный в терминальной части короткого плеча хромосомы X, не был поврежден.

Заключение

Исследование показало, что доля мозаичных форм кариотипа была велика и составила 67,7 %. Мозаицизм с присутствием нормального клона 46,XX был обнаружен в 39,6 % случаев. Процент выявленных мозаичных форм в наших исследованиях оказался больше значений, указанных в литературе (30–56 %) [15,16,29], что, вероятно, было возможно благодаря применению FISH метода при анализе большого числа клеток у каждого пациента [3,4]. Анализ корреляции генотип-фенотип при мозаичных формах показал, что классический фенотип СШТ проявлялся у пациентов как при большой доле аномальных клеток, так и при доле, составлявшей 5–10 %, что может свидетельствовать о возможном наличии тканевого мозаицизма [1,6,8,9,14,34]. При мозаичных формах у пациентов часто наблюдали пигментные невусы, а также асимметрию тела и лица. Пигментные пятна отмечались и у девочек с регулярным кариотипом 45,X, что свидетельствует о возможном «скрытом» тканевом мозаицизме. Более тяжелые клинические проявления, включающие ЗПРР, ЗПМР, аутизм, микроцефалию, судороги, наблюдались нами у 13 девочек (13,5 %) с различными формами кариотипа, что также можно связать с тканевым мозаицизмом (большая доля аномальных клеток в головном мозге). Возможно, в случаях кольцевых и дериватных хромосом X с отсутствием центра инактивации *XIST* тяжелые состояния могут объясняться транскрипционной активностью генов в аномальной хромосоме X. Нельзя исключать и другие, сочетанные с СШТ, геномные нарушения. Вероятно, для определения истинных причин тяжелых клинических форм при СШТ, а также для анализа корреляций фенотип-генотип, необходимы другие методы исследования, такие как микроматричный хромосомный анализ (array CGH, SNP array) [7,13,32,33] или экзомное секвенирование. Таким образом, различные кариотипы при СШТ предполагают индивидуальный подход в каждом случае и необходимость совместного применения цитогенетического и молекулярно-цитогенетических (FISH, MCB, array CGH) исследований, а также исследование различных тканей.

Список литературы

1. Бужиевская Т.И., Выговская Т.В. Анеуплоидии у человека (факты и гипотезы) // Цитол. и генет. – 1990. – Т.24, № 3. – С.66-72.

2. Ворсанова С.Г., Юров Ю.Б., Александров И.А., Демидова И.А., Миткевич С.П., Доронин Л.Г. Молекулярно-цитогенетическая диагностика наследственных болезней,

связанных с различными аномалиями хромосом X. // Педиатрия. – 1989. – № 1. – С.76-80.

3. Ворсанова С.Г., Юров Ю.Б., Дерягин Г.В., Соловьев И.В., Бытемская Г.А. К методике диагностики анеуплоидий при помощи гибридизации *in situ*: анализ интерфазных ядер. // Бюлл. экспер. биол. мед. - 1991. - №10. - С.413-415.

4. Ворсанова С.Г., Берешева А.К., Казанцева Л.З., Демидова И.А., Шаронин В.О., Соловьев И.В., Юров Ю.Б. Молекулярно-цитогенетическая диагностика хромосомных аномалий у супружеских пар с нарушением репродуктивной функции. // Пробл. репрод. – 1998. – № 4. – С.41-46.

5. Ворсанова С.Г., Юров Ю.Б., Чернышов В.Н. Хромосомные синдромы и аномалии. Классификация и номенклатура. – Ростов-на-Дону: Молот, 1999. – 192с.

6. Ворсанова С.Г., Юров Ю.Б., Чернышов В.Н. Медицинская цитогенетика (учебное пособие). – М.: МЕДПРАКТИКА-М, 2006. – 300с.

7. Ворсанова С.Г., Юров Ю.Б., Куринная О.С., Воинова В.Ю., Юров Ю.Б. Геномные аномалии у детей с умственной отсталостью и аутизмом: использование технологии сравнительной геномной гибридизации на хромосомах *in situ* (HR CGH) и молекулярного кариотипирования на ДНК-микроматрицах (array CGH). // Ж. неврол. и психиатр. им. С.С. Корсакова. – 2013. – Т.113, № 8. – С.46-49.

8. Демидова И.А., Ворсанова С.Г., Юров И.Ю., Колотий А.Д., Куринная О.С., Яблонская М.И., Тозлиян Е.В., Юров Ю.Б. Исследование низкопроцентного мозаицизма гоносом у двух детей с задержкой полового и физического развития: необходимость применения молекулярно-цитогенетических методов // Рос. вестн. перинат. и педиатр. – 2010. – Т.55, № 6. – С.36-40.

9. Колотий А.Д., Ворсанова С.Г., Юров И.Ю., Демидова И.А., Куринная О.С., Кравец В.С., Юров Ю.Б. Мозаичные формы хромосомных аномалий у детей с умственной отсталостью и задержкой полового развития: цитогенетические и молекулярно-цитогенетические исследования. // Клин. генет. и перинат. диагн. – 2012. – № 1(ноябрь). – С.19-29.

10. Колотий А.Д., Юров И.Ю., Ворсанова С.Г., Демидова И.А., Кравец В.С., Куринная О.С., Шаронин В.О., Богатырева Е.П., Юров Ю.Б. Выявление структурных хромосомных перестроек у детей с идиопатическими формами умственной отсталости с помощью хромосомного анализа высокого разрешения. // Мол. мед. – 2014. – № 3. – С.41-46.

11. Соловьев И.В., Ворсанова С.Г., Демидова И.А., Вехова Н.В., Шаронин В.О., Мале П., Казанцева Л.З., Гречанина Е.Я., Бужиевская Т.И., Зерова Т.Э., Ройзес Ж., Юров Ю.Б. Роль молекулярно-цитогенетической диагностики в пост- и пренатальном выявлении хромосомной патологии // Ультразвук. перинат. диагн. – 1995. – № 6–7. – С.65-70.

12. Шерешевский Н.А. К вопросу о сочетании уродства с эндокринопатиями // Вести эндокринол. – 1925. – Т.1, №4. – С.296-301.

13. Юров И.Ю., Ворсанова С.Г., Юров Ю.Б. Геномные и хромосомные болезни центральной нервной системы. Молекулярные и цитогенетические аспекты. – Москва, МЕДПРАКТИКА-М, 2014. – 384с.

14. Юров Ю.Б., Ворсанова С.Г., Юров И.Ю. Молекулярная цитогенетика и геномика аутизма // Мол. мед. – 2014. – № 2. – С.3-7.

15. Altunyurt S., Acar B., Guclu S., Saygili U., Sakizli M. Mosaic form (45X/46XX) of Turner's syndrome. A case report. // J. Reprod. Med. – 2002. – Vol.47, No.12. – P.1053-1054.

16. El-Mansoury M., Barrenäs M.L., Bryman I., Hanson C., Larsson C., Wilhelmsen L., Landin-Wilhelmsen K. Chromosomal mosaicism mitigates stigmata and cardiovascular risk factors in Turner syndrome // Clin. Endocrinol. (Oxf). – 2007. – Vol.66. – P.744–751.

17. Ford C.E., Jones K.W., Polani P.E., de Almeida J.C., Briggs J.H. A sex-chromosome anomaly in a case of gonadal dysgenesis (Turner's syndrome). // Lancet. – 1959. – N1. – P.711-713.

18. Guttenbach M., Koschorz B., Bernthaler U., Grimm T., Schmid M. Sex chromosome loss and aging: *in situ* hybridization studies on human interphase nuclei. // Am. J. Hum. Genet. – 1995. – Vol. 57. – P.1143–1150.

19. Gravholt C.H., Fedder J., Naeraa R.W., Muller J., Fisker S., Christiansen J.S. Occurrence of gonadoblastoma in females with Turner syndrome and Y chromosome material: a population study. // J. Clin. Endocrinol. Metab. – 2000. – Vol.85. – P.3199-3202.

20. Hook E.B., Warburton D. Turner syndrome revisited: review of new data supports the hypothesis that all viable 45, X cases are cryptic mosaics with a rescue cell line, implying an origin by mitotic loss. // Hum. Genet. – 2014. – Vol.133. – P.417–424.

21. ISCN 2016 An international systeme for human cytogenetic nomenclature. / J. McGowan-Jordan, A. Simons, M. Schmid (ed). // S.Karger, Basel, 2016. – 139p.

22. Kolotii A.D., Vorsanova S.G., Voinova V.Y., Kurinnaia O.S., Demidova I.A., Beresheva A.K., Kravets V.S., Soloviev I.V., Yurov Y.B., Iourov I.Y. Rare case of 46,X,idic(X)(p11.2)/46,XX mosaicism in an autistic child with developmental delay: a karyotypic marker of X chromosome isodisomy and an X-linked mutation. // Eur. J. Hum. Genet. – 2011. – Vol.19 (suppl.2). – P.154.

23. Larsen T., Gravholt C.H., Tillebeck A., Larsen H., Jensen M.B., Nielsen J., Friedrich U. Parental origin of the X chromosome, X chromosome mosaicism and screening for "hidden" Y chromosome in 45,X Turner syndrome ascertained cytogenetically // Clin. Genet. – 1995. – Vol.48, No. 1. – P.6-11.

24. Liehr T., Weise A., Heller A., Starke H., Mrasek K., Kuechler F., Weier H-U G., Claussen U. Multicolor chromosome banding (MCB) with YAC/BAC-based probes and region-specific

microdissection DNA libraries. // Cytogen. Genome Res. – 2002. – Vol.97, No.1–2. – P.43-50.
25. Lippe B. Turner syndrome. // Endocrinol. Metab. Clin. North Am. – 1991. – Vol. 20. – P.121-152.
26. Nielsen J., Wohlert M. Chromosome abnormalities found among 34,910 newborn children: results from a 13-year incidence study in Arhus, Denmark // Hum. Genet. – 1991. – Vol. 87, No. 1. – P.81-83.
27. Schinzel A. Catalogue of unbalanced chromosome aberrations in man. / Berlin - New York, Walter de Gruyter, 1984. – 914p. / 2nd ed. Berlin, Walter de Gruyter Inc., 2001. – 966p.
28. Soloviev I.V., Yurov Y.B., Ioannou P., Georghiou A., Hadjimarcou M., Patsalis P.C., Roizes G., Sharonin V.O., Kravets V.S., Vorsanova S.G. Identification and molecular-cytogenetic characterization of large subset of human plasmids, cosmids PAC and YAC clones: the search of DNA probes for pre- and postnatal diagnosis. // Cs. Pediatr. – 1997. – Vol.52, N7. – P.529-538.
29. Sybert V.P., McCauley E. Turner's Syndrome. // N. Engl. J. Med. – 2004. – Vol.16, N351 (12). – P.1227-1238.
30. Turner H.H. A syndrome of infantilism, congenital webbed neck, and cubitus valgus. // Endocrinology. – 1938. – Vol. 23. – P.566-574.
31. Vorsanova S.G., Yurov Y.B., Soloviev I.V., Demidova I.A., Malet P., Vechova N.V., Roizes G. Molecular-cytogenetic diagnosis of chromosomal anomalies in genetic counseling // Cs. Pediatr. – 1997. – N7. – P.538-544.
32. Iourov I.Y., Vorsanova S.G., Kurinnaia O.S., Zelenova M.A., Silvanovich A.P., Yurov Y.B. Molecular karyotyping by array CGH in a Russian cohort of children with intellectual disability, autism, epilepsy and congenital anomalies. // Mol. Cytogen. - 2012. – Vol.5, N1. – 10 (порядковый номер статьи).
33. Prior T.I., Chue P.S., Tibbo P. Investigation of Turner syndrome in schizophrenia. // Am. J. Med. Genet. – 2000. – Vol.12, N96 (3). – P.373-378.
34. Wiktor A., Van Dyke D.L. FISH analysis helps identify low-level mosaicism in Ullrich-Turner syndrome patients // Genet. Med. – 2004. – Vol. 6, N3. – P.132-135.
35. Yurov Y.B., Soloviev I.V., Vorsanova S.G., Alexandrov I.A., Sharonin V.O., Monachov V. DNA probes for pre- and postnatal diagnosis of chromosomal anomalies: a collection for FISH analysis // Cs. Pediatr. – 1997. – No. 7. – P.550-554.
36. Yurov Y.B., Vorsanova S.G., Soloviev I.V., Demidova I.A., Alexandrov I.A., Sharonin V.O., Beresheva A.K. Original collection of DNA probes for preimplantational, fetal prenatal and postnatal diagnosis of chromosomal analysis by FISH. / (eds): Macek M.Sr., Bianchi D., Cuckle H Early prenatal diagnosis, fetal cells and DNA in mother, present state and perspectives, Prague, 2002. – P.275-283.