УДК 616.31-089

ОЦЕНКА МИНЕРАЛЬНОЙ ПЛОТНОСТИ КОСТИ ПОСЛЕ ПРОВЕДЕНИЯ ЗУБОСОХРАНЯЮЩИХ ОПЕРАЦИЙ

Столяров М.В, Московский А.В., Кандейкина Н.В.

ФГБОУ ВПО «Чувашский государственный университет им. И.Н. Ульянова», Чебоксары, e-mail: mctolarov@gmail.com

Удаление одного или нескольких зубов неизбежно ведет к атрофии костной ткани челюсти [4]. Как следствие, возникают различного рода осложнения: эстетические нарушения, деформации прикуса и др. [2, 3]. Зубы с изменениями в периапикальных тканях возможно сохранить с помощью проведения зубосохраняющих операций. Для стимуляции остеогенеза в дефекте костной ткани необходимо создать депо из остеотропного материала [1]. Цель работы – изучить послеоперационный дефект челюсти для выбора оптимального остеотропного наполнителя. Материалы и методы исследования. У 36 пациентов было проведено 32 зубосохраняющие операции. Во время вмешательства возникал дефект костной ткани размером около 175 мм³, который заполняли остеопластическим материалом. Все пациенты были поделены на 4 группы: 1 группа – контрольная. 2 группа – дефект костной ткани восполнялся аутогенной костной стружкой, 3 группа – препаратом «Аллоплант». 4 группа – препаратом «Остеоматрикс». Для исследования дефекта костной ткани использовали рентгенологический и денситометрический методы. Исследование проводилось по следующей схеме: через 3, 7, 30, 90, 120, 150, 180 и 360 дней. Результаты исследований и их обсуждение. В послеоперационном периоде минеральная плотность костной ткани дефекта челюсти достоверно увеличилась. Восстановление костного дефекта челюстной кости у пациентов после зубосохраняющих операций с применением кровяного сгустка завершилось на 180-й день после операции, с применением аутогенной костной стружки на 90-й день после операции, материала «Аллоплант» завершилось на 120-й день послеоперационного периода, с применением остеотропного препарата «Остеоматрикс» на 150-й день после операции. Наибольшая вероятность полноценного и раннего восстановления дефекта костной ткани после зубосохраняющих операций возможна при применении аутогенной костной стружки.

Ключевые слова: зубосохраняющая операция, дефект костной ткани, остеотропный материал, денситометрия.

ASSESSMENT OF BONE MINERAL DENSITY AFTER SPENDING OF THE TOOTHPROTECTING OPERATIONS

Stolyarov M. V., Moskovsky A.V., Kandeikina N. V.

Chuvash State University n.a. I. N. Ulyanov, Cheboksary, e-mail: mctolarov@gmail.com

Deletion of one or more teeth inevitably leads to atrophy of the jawbone [4]. As a consequence, there are various kinds of complications: aesthetic disorders, deformation of the bite and others [2, 3]. Teeth with changes in the periapical tissues it is possible to save with the conduct of the toothprotecting operation. To stimulate osteogenesis in the bone defect is necessary to create a depot of osteotropic material [1]. The aim of this work was to study the postoperative defect jaw for optimal osteotropic filler. Materials and methods. In 36 patients were performed in 32 toothprotecting operations. During the intervention there was a bone defect with a size of about 175 mm3 which were filled with osteoplastic material. All patients were divided into 4 groups: group 1 – control. Group 2 – bone defect was filled with autogenous bone chips, 3 group – preparation "Alloplant". 4 group – preparation "Osteomatrix". For the study of bone tissue defect used a roentgenologic and densitometric methods. The study was conducted according to the following scheme: 3, 7, 30, 90, 120, 150, 180 and 360 days. The results of research and their discussion. In the postoperative period of mineral density of bone tissue of the jaw defect significantly increased. The restoration of the bone defect of the jaw bone in patients after of the toothprotecting operation with the use of a blood clot ended on the 180th day after the operation, with the use of autogenous bone chips on the 90th day after the operation, material "Alloplant" ended on the 120th day of the postoperative period with application of osteotropic drug "Osteomatrix" on the 150th day after the operation. The greatest chance of a full and early recovery of the bone defect after of the toothprotecting operation is possible with the use of autogenous bone chips.

Keywords: toothprotecting operation, bone defect, osteotropic material, densitometry.

Удаление зуба является самым распространенным амбулаторным хирургическим вмешательством. Удаление одного или нескольких зубов неизбежно ведет к

перераспределению функциональной нагрузки в альвеолярном отростке и атрофии костной ткани челюсти [6]. Как следствие, возникают различного рода осложнения: эстетические нарушения, деформации прикуса и др. [4, 5].

Зубы с воспалительно-деструктивными изменениями в периапикальных тканях возможно сохранить с помощью проведения зубосохраняющих операций. Для стимуляции остеогенеза в дефекте костной ткани необходимо создать депо из остеотропного материала [1].

Цель исследования – изучить послеоперационный дефект челюсти для выбора оптимального остеотропного наполнителя при использовании в зубосохраняющих операциях.

Материал и методы исследования

У 36 пациентов было проведено 32 гранулэктомии с резекцией верхушки корня. Во время операции возникал дефект костной ткани размером около 175 мм^3, который заполняли остеопластическим материалом.

Все пациенты были поделены на 4 группы: 1 группа – контрольная. Во время проведения зубосохраняющей операции в ране организовался только кровяной сгусток (8 пациентов), 2 группа – дефект костной ткани восполнялся аутогенной костной стружкой, полученной с помощью дрель-канюли из угла нижней челюсти во время операции (8 пациентов), 3 группа – препаратом «Аллоплант» (регистрационное удостоверение № 901 от 22.07.1987) (8 пациентов). Его получают из трупной костной ткани человека. Производство: ФГУ «Всеросийский Центр глазной и пластической хирургии Росздрава», г. Уфа. 4 группа – препаратом «Остеоматрикс» (регистрационное удостоверение № ФСР 2010/09830) (8 пациентов). Источником этого биоматериала являются кортикальные и губчатые кости крупного рогатого скота. Производство: ООО «Конектбиофарм», г. Москва.

Для исследования дефекта костной ткани использовали рентгенологический и денситометрический методы. Исследование проводилось по следующей схеме: через 3, 7, 30, 90, 120, 150, 180 и 360 дней. Минеральную плотность костной ткани (МПКТ) можно было определить путем анализа оптической плотности изображения на рентгеновском снимке. Результат учитывался в условных единицах оптической плотности кости с использованием компьютерной программы Windows Trophy 5.0. Оптическая плотность фрагмента оцифрованного изображения определялась по средней яркости пикселей, составляющих этот фрагмент. Яркость любого пикселя тонового изображения выражалась в номере градации серого в диапазоне от 0 до 255 в у.е. (от черного до белого цвета).

Для определения направленности и выраженности статистических изменений применялся Т-критерий Вилкоксона. Различия считали достоверными при $p < 0,05$.

Результаты исследований и их обсуждение

На рентгеновских снимках здоровая челюстная костная ткань имеет четкую структуру. В виде непрерывной белой линии представлен кортикальный слой альвеолярного края и лунок зубов. Между альвеолами костная ткань образует межальвеолярные перегородки. В области передних зубов они имеют пирамидальную форму, в области боковых зубов – трапециевидную.

Губчатая костная ткань представлена в виде разнонаправленных костных балок (сети переплетенных светлых полосок) и различной величины темных пространств. Рисунок здоровой альвеолярной кости у пациентов отличался. Он имел мелко-, средне- и крупнопетлистый характер. Анализ денситометрических показателей плотностного профиля здоровой альвеолярной костной ткани в компьютерной программе Windows Trophy 5.0 в среднем составил 145±4,01 у.е. ($p<0,05$).

При рентгенологическом обследовании пациентов контрольной группы (Рисунок 1, 2) на 3-й и 7-й дни после операции МПКТ дефекта челюсти в компьютерной программе Windows Trophy 5.0 составляла 4±0,56 у.е. и 7±0,65 у.е. ($p<0,05$). К 30-му дню на рентгеновских снимках существенных изменений не замечено. В области верхушки оперированного зуба обнаруживается затемнение округлой или овальной формы. МПКТ в области дефекта определяется как 25±2,5 у.е. При изучении рентгеновских снимков на 90-й день после операции обнаружено уменьшение дефекта костной ткани. МПКТ составляет 76±2,21 у.е. На 120-й день дефект костной ткани уменьшился. МПКТ в компьютерной программе Windows Trophy 5.0 составляет 101±3,91 у.е. ($p<0,05$).

По нашим наблюдениям, восстановление костного дефекта челюстной кости подходит к завершению на 180-й день послеоперационного периода (Рисунок 2). На сроке 360 дней структура тканей в области заполненного дефекта не отличается от окружающей костной ткани. На 180-й день МПКТ в компьютерной программе Windows Trophy 5.0 в среднем составляет 144±3,45 у.е. ($p<0,05$). На 360-й день –145±2,15 у.е.

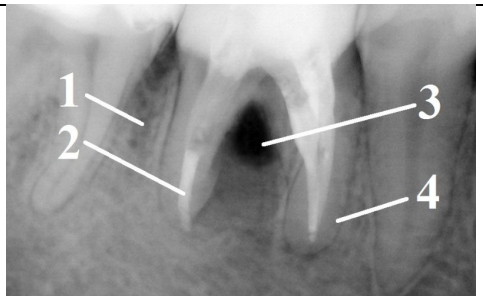	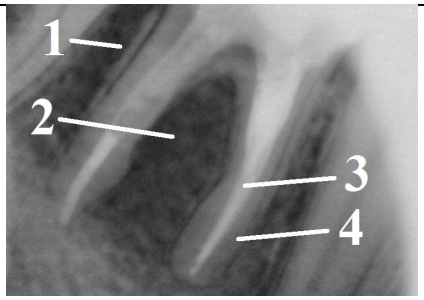
Рис. 1. Рентгенологическое обследование пациента после эндодонтического лечения перед зубосохраняющей операцией – гранулэктомия. Дентальный	*Рис. 2. Рентгенологическое обследование через 180 дней после вмешательства с организацией в ране кровяного сгустка. Дентальный рентгенаппарат IRIX 70 C*

рентгенаппарат IRIX 70 C Trophy, Франция. Увеличение 1x1. Описание: 1) Губчатая костная ткань; 2) Пломбировочный материал; 3) Гранулема; 4) Корень зуба МПКТ=20±1,37 у.е. (p<0,05)	*Trophy, Франция. Увеличение 1x1. Описание: 1) Губчатая костная ткань; 2) Новообразованная костная ткань; 3) Пломбировочный материал; 4) Корень зуба МПКТ=144±3,45 у.е. (p<0,05)*

У пациентов с применением в дефекте костной ткани аутогенной костной стружки на 3-й и 7-й день после операции, обнаружен очаг затемнения округлой формы с четкими контурами. На 3-й и 7-й день условные единицы оптической плотности кости составляли 91±0,75 у.е. (p<0,05) и 92±1,05 у.е. соответственно.

На рентгеновских снимках 30-го дня после операции МПКТ снижается (90±2,91 у.е.). Границы костных пластинок менее выражены, что указывает на деструкцию материала [7].

Во второй группе новообразование костной ткани в основном завершалось к 90-му дню после операции (Рисунок 3). Заполнение дефекта челюсти аутогенной костной стружкой приводит к минимальной потере костной ткани вследствие ее резорбции в послеоперационном периоде. Но плотность новообразованной кости на этом сроке исследования все же ниже, чем в здоровой, что совпадает с данными различных авторов [2].

В последующих сроках исследования структура кости в области заполненного дефекта не отличается от окружающей костной ткани. На 120-й, 150-й, 180-й и 360-й день плотность кости в среднем составляла 145±1,15 у.е. (p<0,05).

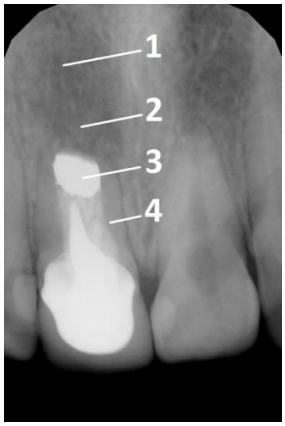

Рис. 3. Рентгенологическое обследование через 90 дней после вмешательства с применением в ране аутогенной костной стружки. Дентальный рентгенаппарат IRIX 70 C Trophy, Франция. Увеличение 1x1. Описание: 1) Губчатая костная ткань; 2) Новообразованная костная ткань; 3) Пломбировочный материал; 4) Корень зуба МПКТ=144±2,55 у.е. (p<0,05)

В группе пациентов с применением в дефекте костной ткани материала «Аллоплант» существенных различий на рентгеновских снимках, выполненных на 3-й и 7-й день, не обнаружено. Заметен слабый очаг затемнения костной ткани в области раны овальной формы и материал, который лежит единым конгломератом. МПКТ апикальной части корня

зуба меняется с течением времени. На 3-й день условные единицы оптической плотности кости составляли 52±1,25 у.е. На 7-й день после операции 55±1,51 у.е.

На рентгеновских снимках 30-го дня после операции наблюдаются остатки материала. Плотность кости в этот срок составляет 50±2,45 у.е. ($p<0,05$). Заметно снижение МПКТ в исследованиях с применением остеотропных материалов «Аллоплант» и «Остеоматрикс». Возможно, происходит резорбция материала с последующей стимуляцией остеогенеза. Полученные данные подтверждаются исследованиями других авторов [3].

На рентгенограммах 90-го дня после операции материал, как правило, не обнаруживается. Заметны участки сформированной костной ткани пластинчатого типа с выраженными костными трабекулами и кортикальной пластинкой. Отмечается уменьшение размеров дефекта костной ткани. МПКТ в области дефекта составляет 120±1,62 у.е.

К 120-му дню определялся четкий рисунок новой губчатой кости, которая сливается с окружающей здоровой костной тканью (Рисунок 4). МПКТ составляет 141±3,35 у.е. При использовании остеотропного материала «Аллоплант» на 120-й день костная ткань на рентгеновском снимке в области дефекта не отличалась по структуре от здоровой костной ткани. Следует отметить, что показатели плотности остаются чуть ниже, чем эти показатели здоровой костной ткани челюсти.

В последующих сроках исследования на рентгенограммах заметна новообразованная костная ткань. На 150-й день МПКТ составляет 144±3,65 у.е. ($p<0,05$). На 180-й день – 145±3,35 у.е. К 360 дню МПКТ составила 145±2,15 у.е.

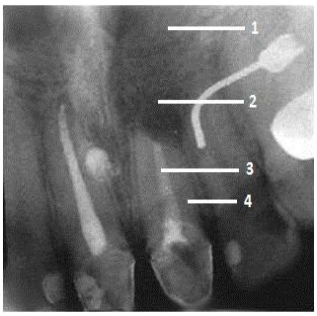

Рис. 4. Рентгеновский снимок зуба 2.1 через 120 дней после вмешательства с применением в ране остеотропного препарата «Аллоплант». Тип аппарата: Дентальный рентгенаппарат IRIX 70 C Trophy, Франция. Увеличение: 1x1 Описание: 1) Губчатая костная ткань; 2) Новообразованная костная ткань; 3) Пломбировочный материал; 4) Корень зуба МПКТ=141±3,35 у.е.

На рентгеновских снимках, выполненных на 3-й и 7-й дни после операции, с материалом «Остеоматрикс» обнаружен дефект костной ткани округлой формы. На 3-й день условные единицы оптической плотности кости составляли 42±0,85 у.е. На 7-й день после

операции – 42±1,72 у.е. (p<0,05). На рентгеновских снимках 30-го дня после операции существенных изменений не обнаружено. В дефекте костной ткани все еще находится остеотропный материал. МПКТ увеличилась до 40±2,51 у.е. На 90-й день после операции дефект костной ткани уменьшился в размере. Отмечается частичное растворение материала с образованием пустот, признаки перестройки в компактную кость отсутствуют. МПКТ в области дефекта составила 100±3,5 у.е. На рентгенограммах 120-го дня после операции обнаруживаются участки сформированной костной ткани. МПКТ в области дефекта составляет 121±3,26 у.е.

На 150-й день исследования заметен четкий рисунок новой губчатой кости, которая не отличается от окружающей здоровой костной ткани (Рисунок 5). МПКТ на 150-й день определилась как 142±3,27 у.е. (p<0,05). На 180-й и 360-й – 144±2,72 и 145±2,15 у.е. соответственно.

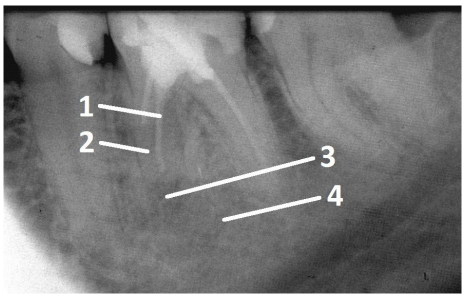

Рис. 5. Рентгеновский снимок зуба 3.6 через 150 дней после вмешательства с применением в ране остеотропного препарата «Остеоматрикс». Тип аппарата: Дентальный рентгенаппарат IRIX 70 C Trophy, Франция. Увеличение: 1x1. Описание: 1) Пломбировочный материал; 2) Корень зуба; 3) Новообразованная костная ткань; 4) Здоровая костная ткань. МПКТ=142±3,27 у.е. (p<0,05)

Ранее доказано, что успех оперативного вмешательства во многом зависит от типа остеотропного материала [8]. Нами был проведен анализ рентгенологических снимков и денситометрических показателей плотностного профиля костной ткани. Установлено, что восстановление костного дефекта челюстной кости с образованием новой костной ткани в разных группах исследуемых завершилось по-разному.

Таким образом, нами выявлено, что наиболее результативным наполнителем для новообразования костной ткани после зубосохраняющих операций является аутогенная костная стружка. Восстановление дефекта костной ткани происходит раньше, чем при использовании других материалов.

Заключение

В послеоперационном периоде МПКТ дефекта челюсти достоверно увеличилась. Восстановление костного дефекта челюстной кости у пациентов после зубосохраняющих

операций с применением кровяного сгустка завершилось на 180-й день после операции, с применением аутогенной костной стружки на 90-й день после операции, материала «Аллоплант» завершилось на 120-й день послеоперационного периода, с применением остеотропного препарата «Остеоматрикс» на 150-й день после операции.

Наибольшая вероятность полноценного и раннего восстановления дефекта костной ткани после зубосохраняющих операций возможна с применением аутогенной костной стружки.

Список литературы

1. Венскель Е.В. Экспериментальное обоснование дозированных нагрузок при ортодонтическом перемещении зубов: дис. … канд. мед. наук. – Волгоград, 2007. – 107 с.
2. Ерохин А.И. Метод оценки эффективности предимплантологической аугментации // Пародонтология. – 2010. – Т. 15. – № 2. – С. 44–50.
3. Ишмуратова Э.Р. Коррекция деформаций кожного покрова лица с использованием биоматериалов «Аллоплант»: автореф. дис. … канд. мед. наук. – Пермь, 2008. – 23 с.
4. Никитин А.А. Осложнения при увеличении объема костной ткани в области дна верхнечелюстного синуса // Российский стоматологический журнал. – 2010. – № 5. – С. 16–18.
5. Слетов А.А. Замещение дефектов челюстных костей остеопластическими материалами: автореф. дис. … канд. мед. наук. – Москва, 2012. – 28 с.
6. Mardinger O., et al. Challenges associated with reentry maxillary sinus augmentation Original Research Article // Oral Surgery, Oral Medicine, Oral Pathology, Oral Radiology, and Endodontology. 2010. Vol. 110, Issue 3, September. P. 287–291.
7. Stenport V. F., Örtorp A., Thor A. Onlay and Inlay Bone Grafts With Platelet-Rich Plasma: Histologic Evaluations From Human Biopsies // Journal of Oral and Maxillofacial Surgery. 2011. Vol. 69, Is. 4. P. 1079–1085.
8. Zhou H., Lee J. Nanoscale hydroxyapatite particles for bone tissue engineering // Acta Biomaterialia. 2011. Vol. 7, Is. 7.