УДК 616.12-008.46:615.22

МОРФОЛОГИЧЕСКИЕ АСПЕКТЫ В ОЦЕНКЕ ЭФФЕКТИВНОСТИ ПРИМЕНЕНИЯ ТЕЛМИСАРТАНА ПРИ ЭКСПЕРИМЕНТАЛЬНОЙ ДОКСОРУБИЦИНОВОЙ СЕРДЕЧНОЙ НЕДОСТАТОЧНОСТИ

Кива А.А.[1], Маркво Л.И.[1], Хлопонин П.А.[1]

[1]Ростовский государственный медицинский университет, Ростов-на-Дону, e-mail: NX7733@yandex.ru

Резюме. Исследовано влияние телмисартана на миокард при регенераторно-пластической хронической сердечной недостаточности (ХСН). Эксперимент проведен на 40 крысах-самцах линии Вистар весом 150-200 г. Регенераторно-пластическую сердечную недостаточность моделировали при помощи внутрибрюшинного введения доксорубицина в курсовой дозе 15 мг/кг. Животных разделили на 4 группы: контрольная; крысы, получавшие доксорубицин; животные, получавшие телмисартан; крысы, получавшие параллельно доксорубицин и телмисартан. Материал, взятый через 3, 21 и 56 суток эксперимента, изучали на светооптическом и электронно-микроскопическом уровнях. Применение только телмисартана не оказало выраженного влияния на миокард по сравнению с контролем. Демонстративным и доказательным эффектом влияния телмисартана при ХСН было снижение гетероморфности кардиомиоцитов, уменьшение интерстициального и внутриклеточного отека, преобладание фибриллярного компонента в ядрышках и отсутствие их фрагментации и сегрегации, повышение содержания свободных рибосом у мембран вставочных дисков, миофибриллы и митохондрии имели относительно сохранную структуру. Проведенные сравнительные морфологические наблюдения свидетельствуют о несомненных кардиопротекторных свойствах телмисартана. При иммуногистохимическом исследовании выявлено угнетающее влияние телмисартана на апоптотические и пролиферативные процессы, индуцированные введением доксорубицина.

Ключевые слова: телмисартан, миокард, сердечная недостаточность, доксорубицин, крысы, микроскопия.

MORPHOLOGICAL ASPECTS OF THE USE OF TELMISARTAN AS CARDIOPROTECTOR IN EXPERIMENTAL REGENERATIVE-PLASTIC CHRONIC HEART FAILURE.

Kiva A.A. [1], Markvo L.I.[1], Khloponin P.A.[1]

[1]Rostov State Medical University, Rostov-on-Don, e-mail: NX7733@yandex.ru

Summary. We investigated the effects of telmisartan on the cardio-muscle tissue in experimental regenerative-plastic chronic heart failure (CHF). The experiment was conducted on 40 white mongrel male rats, whose weight was 150-200 gr. Regenerative-plastic heart failure was modeled with intraperitoneal administration of doxorubicin at a rate of 15 mg/kg. We used 4 groups of animals: control; rats, intraperitoneally treated with doxorubicin; animals treated with telmisartan; rats that received doxorubicin and alongside telmisartan. The material obtained on the 3rd, 28th and 56th day, of experiment was studied using light-optical and ultrastructural levels. Use only telmisartan had no pronounced effect on the myocardium compared with control. We found the following effects of telmisartan in regenerative plastic CHF: reduction of heteromorphosis of cardiomyocytes, interstitial and intracellular edema. Cardiac myocytes with an expanded perinuclear space were less frequently met. Nucleoli were mainly characterized by a predominance of fibrous component; their fragmentation and segregation were not observed. The contractile apparatus, in most cases, was characterized by a relatively preserved structure; mitochondria were more densely packed with cristae. These data indicate the cardioprotective properties of telmisartan. Immunohistochemical study revealed the inhibitory effect of telmisartan on apoptotic and proliferative processes induced by the introduction of doxorubicin.

Keywords: telmisartan, myocardium, heart failure, doxorubicin, rats, microscopy.

В настоящее время антрациклиновые антибиотики, в частности доксорубицин, остаются препаратами выбора в лечении многих онкологических заболеваний. Доксорубицин применяется как самостоятельно, так и в составе различных комбинаций противоопухолевых лекарственных средств, многие из которых являются стандартами лечения солидных новообразований. Несмотря на все достоинства препаратов из этой

группы, они не лишены побочных эффектов. Известно, что основной «мишенью» цитостатиков являются активно пролиферирующие клетки, которые быстро восстанавливаются после завершения курса противоопухолевой терапии. Клетки дефинитивного миокарда также восприимчивы к воздействию химиотерапевтических агентов, в особенности антрациклиновых антибиотиков. В отличие от быстро пролиферирующих клеточных популяций, для кардиомиоцитов (КМЦ) характерна способность к их репарации на внутриклеточном уровне. Поэтому антрациклиновая кардиотоксичность может значительно ухудшать качество жизни пациентов и быть потенциально фатальной [1].

Необходимость разработки и внедрения новых протективных и регенераторных технологий обусловлена широким спектром негативных побочных эффектов антрациклиновых антибиотиков. Их противоопухолевый эффект является дозозависимым, поэтому применение кардиопротекторов позволит увеличить терапевтические дозы доксорубицина для повышения его противоопухолевой активности [2].

Цель исследования: изучить воздействие антагониста рецепторов ангиотензина II телмисартана на гистологическое строение сердечной мышечной ткани при доксорубицин-индуцированной ХСН.

Материалы и методы. Данная работа выполнялась на базе кафедры гистологии, цитологии и эмбриологии РостГМУ и лаборатории электронной микроскопии НИИ Нейрокибернетики ЮФУ. Эксперимент проводили на 40 крысах – самцах линии Вистар с массой тела 0,15-0,20 кг, разделенных на 4 группы по 10 крыс в каждой. Животные содержались в условиях стандартного вивария: температура воздуха в помещении 18-20 °С, относительная влажность воздуха 40-60%, 12-часовой цикл день/ночь. Известно, что эстроген обладает некоторым кардиопротективным эффектом, поэтому в эксперименте использовались только самцы.

Все процедуры и протоколы, примененные в эксперименте, соответствовали основным принципам гуманного обращения с лабораторными животными, предусмотренными «Международными рекомендациями по проведению медико-биологических исследований с использованием животных» [3]. Животных под обязательным наркозом в/б тиопентала *Na* в дозе 30 мг/кг декапитировали и брали материал для морфологического исследования. Экспериментальные животные были разделены на следующие группы: первая группа – контрольные крысы, которые получали физиологический раствор в соответствующем массе их тела объеме. Ко 2–й группе относились животные, которым в курсовой дозе 15 мг/кг внутрибрюшинно (в/б) был введен доксорубицин («ЛЭНС-Фарм», Москва), эта доза была разделена на 6 инъекций в течение 2

недель [4]. Крысы из третьей группы получали *per os* телмисартан («Берингер Ингельхайм Фарма ГмбХ и Ко.КГ», Германия) по 5 мг/кг ежедневно в течение 8 недель. Животным из четвертой группы начиная с первого дня эксперимента вводили параллельно доксорубицин и телмисартан по тем же схемам введения. Так как скорость протекания биохимических процессов видоспецифична, количество изучаемого препарата рассчитывалось с учетом коэффициента пересчета 5,9 относительно терапевтической дозы для человека [5]. Апоптотическую и пролиферативную активность исследовали при помощи иммуногистохимического выявления белков *P*53, *Bcl*-2 и *Ki*-67. Светооптическое и ультраструктурное исследование проводилось на материале, полученном спустя 3, 21 и 56 суток от начала эксперимента. В первой и третьей группах миокард забрали только на 56-е сутки эксперимента. Для изучения миокарда на ультраструктурном уровне использовался просвечивающий электронный микроскоп *TecnaiG*2 *SpiritBioTWIN* с ускоряющим напряжением 120 кВ [6]. Световую микроскопию проводили при помощи микроскопа *ZEIZZ PrimoStar* [6].

Результаты. Проведенное сравнительное светооптическое и электронно-микроскопическое исследование строения атриального и вентрикулярного миокарда интактных животных показало, что полученные результаты не противоречат данным подобных работ, отраженных в литературе [4]. Однако гистофизиологическим особенностям КМЦ правого предсердия уделено недостаточное внимание.

Сравнительное морфологическое исследование предсердного и желудочкового миокарда крыс из третьей группы, получавших телмисартан, не выявило значимых изменений относительно нормы. Такие результаты свидетельствуют об отсутствии какого-либо влияния телмисартана на морфологию миокарда.

Изучение влияния введения доксорубицина на миокард обоих отделов сердца свидетельствует о его выраженном кардиотоксическом воздействии. В миокарде животных в этой группе уже спустя 3 суток и далее на 21-е и 56-е сутки очевидна гетероморфность КМЦ в обоих отделах сердца. Часто встречались апоптотические изменения сердечных миоцитов. На поздних сроках эксперимента визуализировались очаги некроза и фиброза. В большинстве КМЦ наблюдались дистрофические изменения, сопровождавшиеся кариопикнозом, кариорексисом и кариолизисом ядер, которые только нарастали в отдаленные сроки эксперимента. Кариолемма большинства ядер имела выраженную извилистость хода, наблюдались локальные расширения перинуклеарного пространства. Для большинства КМЦ характерны ядра с диспергированным эухроматином, наличием обычно одного ядрышка с преобладанием фибриллярного компонента; однако нередко встречались ядрышки с проявлениями фрагментации. В сократительном аппарате КМЦ был выражен

лизис миофиламентов миофибрилл, наблюдалось их разрыхление. Миофибриллы в центральной зоне саркоплазмы КМЦ были истончены. Митохондрии в основном неправильной формы, чаще с плотным матриксом и хаотично упакованными кристами. Однако в большинстве характерен просветленный матрикс с дезориентированно расположенными кристами. Цистерны саркоплазматической сети в околоядерной и субсарколеммальной областях нередко расширены. В атриальных КМЦ вблизи полюсов ядер находились диктиосомы комплекса Гольджи с признаками редукции его цистерн и везикул, значительно снижено число предсердных гранул (рис. 1). В обоих отделах сердца очевидны проявления интерстициального отека миокарда, а также активация фибробластов, активно синтезирующих компоненты межклеточного матрикса.

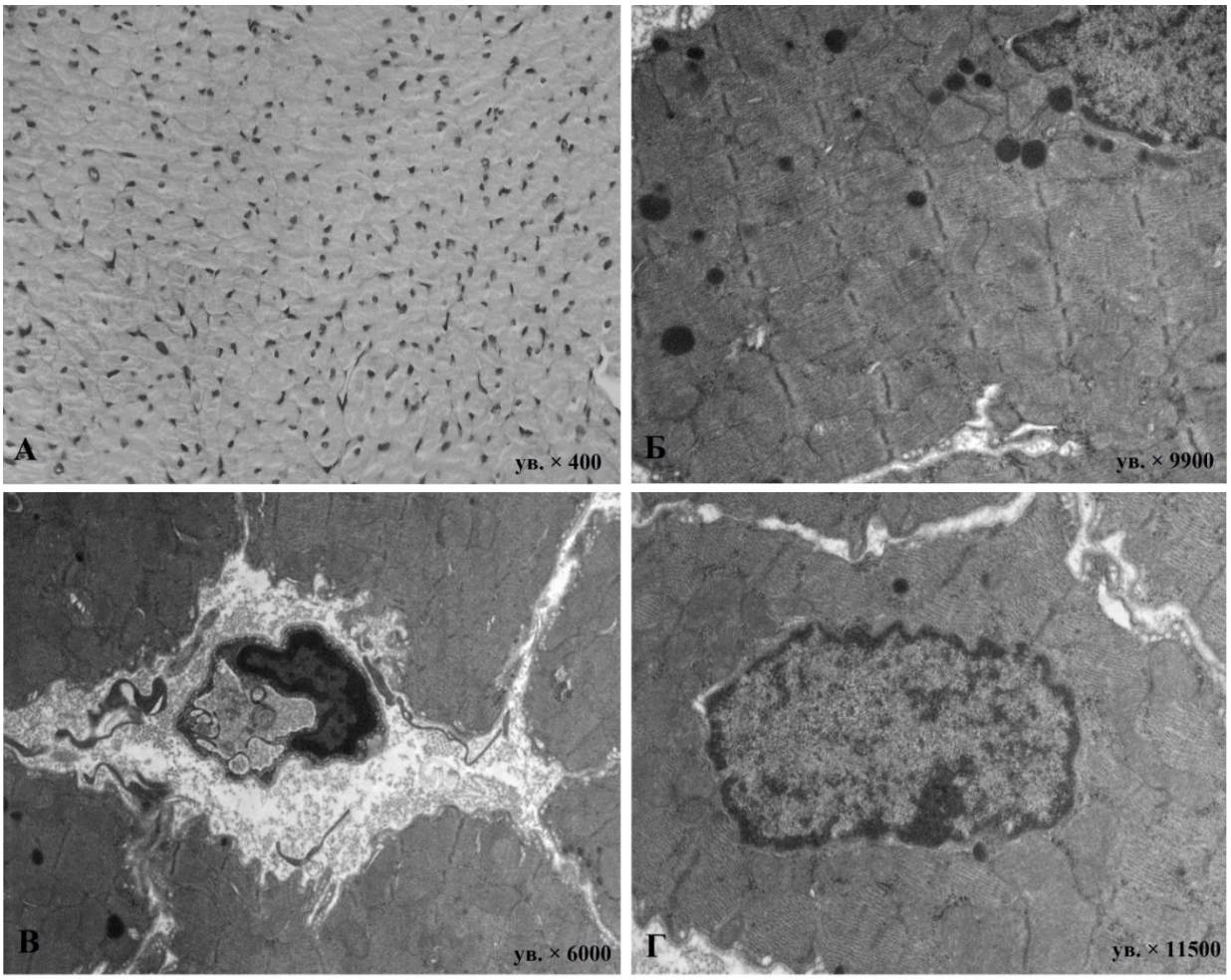

Рис. 1. Световая и электронные микрофотографии предсердного (А, Б) и вентрикулярного (В, Г) миокарда крыс, получавших доксорубицин в течение 8 недель эксперимента: А - окраска гематоксилином-эозином, ув. × 400. Б, В, Г - электронные микрофотографии. Б - ув. × 9900; В - ув. × 6000; Г - ув. × 11500

В миокарде животных четвертой группы, получавших доксорубицин и телмисартан, по сравнению с миокардом животных второй группы, получавших исключительно

доксорубицин, были демонстративно менее выражены гетероморфность КМЦ и дистрофические изменения в них. В ранние сроки наблюдения в ядрах многих КМЦ в кариоплазме преобладает эухроматин, в ядрышках – фибриллярный компонент. Состояние сократительного аппарата КМЦ экспериментальной группы сопоставимо с изменениями во 2-й группе на тех же сроках эксперимента, при этом повреждающее действие доксорубицина сильнее проявлялось в миокарде желудочков. В отдаленные сроки эксперимента патологические изменения в сократительном аппарате менее выражены, однако в пределах саркомера миофибрилл заметны участки лизиса миофиламентов.

Весьма типична различная форма обнаруживаемых митохондрий, с преобладанием округлой или овальной. Подавляющее большинство этих органелл имели просветленный матрикс и рыхло хаотично упакованные кристы. Значительно реже встречались митохондрии небольшого размера, зачастую неправильной формы с темным матриксом, плотно упакованными кристами. Как и во 2-й группе, расширенные и укороченные цистерны саркоплазматической сети наиболее часто располагались в околоядерной и субсарколеммальной областях. Для атриальных КМЦ характерны единичные диктиосомы комплекса Гольджи с небольшим количеством предсердных гранул. Интерстициальный отек менее выражен. Заметна активность фибробластов, синтезирующих компоненты интерстиция, главным образом коллагеновые волокна. Во всех сроках эксперимента очевидна гетероморфность эндотелия сосудов микроциркуляторного русла. Встречались эндотелиоциты с темными гиперхромными ядрами, с малочисленными органеллами и большим количеством везикул. На ранних сроках эксперимента изредка встречались отечные эндотелиоциты с небольшим количеством везикул (рис. 2).

Изучив содержание белка *Ki*-67 в интактном миокарде методом иммуногистохимии, выявили крайне низкую пролиферативную активность КМЦ. Наличие белков *P*53 и *Bcl*-2 у очень небольшого количества КМЦ свидетельствует о слабовыраженных про- и антиапоптотических процессах соответственно. У животных, которым вводили только телмисартан, уровни экспрессии белков *P*53, *Bcl*-2, *Ki*-67 были сопоставимы с интактным миокардом. В обоих отделах сердца крыс после введения только доксорубицина выявлены высокие показатели апоптотической и пролиферативной активности в особенности в отдаленные сроки эксперимента. Проведенный иммуногистохимический анализ показал значительное увеличение экспрессии белков *P*53 и *Bcl*-2. Уровень экспрессии белка *Ki*-67 также был значительно выше, чем в контрольной группе. К восьми неделям эксперимента в этой группе животных количество клеток с позитивной иммуногистохимической реакцией значительно увеличилось.

Проведенный иммуногистохимический анализ КМЦ крыс, которым параллельно с

доксорубицином вводили телмисартан, показал значительное увеличение количества клеток с высоким содержанием белка *Bcl*-2 относительно контроля.

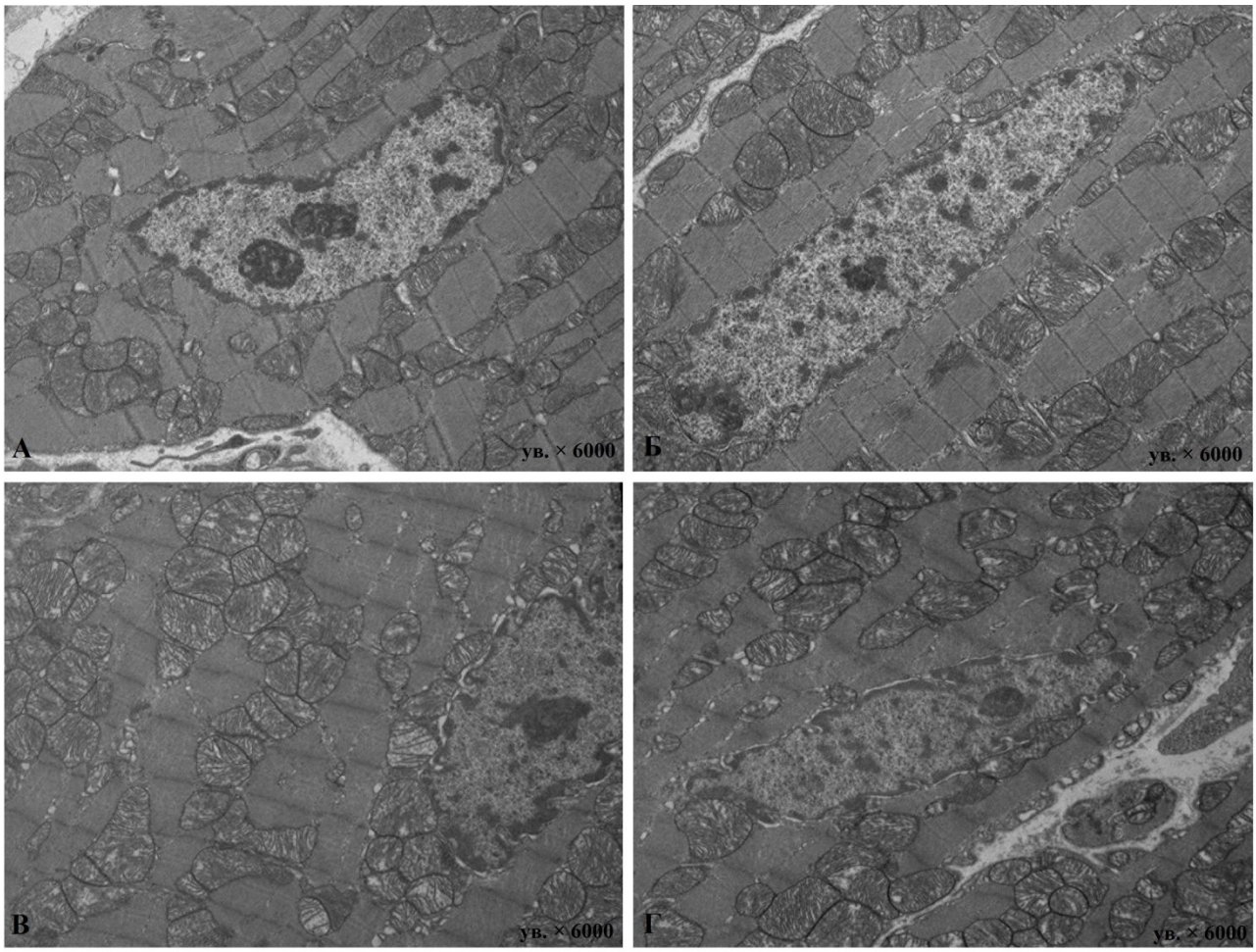

Рис. 2. Электронные микрофотографии атриальных (А, Б) и вентрикулярных (В, Г) КМЦ миокарда крыс после введения доксорубицина и телмисартана. 8 недель эксперимента. Электронные микрофотографии: А - ув. × 6000; Б - ув. × 6000; В - ув. × 6000; Г - ув. × 6000

Количество клеток с высоким уровнем белка *P*53 на ранних сроках эксперимента лишь немного больше, чем в миокарде интактных животных. Уровень экспрессии белка *Ki*-67 также был выше, чем в контрольной группе, что свидетельствует об усилении как пролиферативной активности КМЦ, так и антиапоптотических процессов по сравнению с первым сроком. Проапоптотические процессы были выражены достаточно слабо. Следует отметить постепенное увеличение количества позитивных клеток к 8-й неделе эксперимента.

Обсуждение результатов. Представленная нами информация по результатам исследований ультраструктуры миокарда крыс при экспериментальном моделировании регенераторно-пластической ХСН в основном коррелирует с уже опубликованными данными [4]. Однако более целенаправленное и обширное применение метода электронной микроскопии в нашем эксперименте позволяет утверждать о несомненном нарастании

гетероморфности клеток миокарда под воздействием доксорубицина как основного альтерирующего фактора, способствующего возникновению реактивных изменений ядерного компартмента, органелл энергетического, синтетического, сократительного аппаратов и других внутриклеточных структур, наиболее остро нуждающихся в процессах репарации. Также безусловно то, что именно этот метод при сравнительном ультраструктурном исследовании миокарда экспериментальных лабораторных животных с сочетанным введением доксорубицина и телмисартана доказательно и убедительно демонстрирует морфологическую разнотипию обнаруживаемых миокардиальных клеток, а также явно различающееся сравнительное соотношение объемов клеточного гетероморфизма в динамике проведенного эксперимента, особенно в наиболее различном диапазоне его сроков. Наблюдаемые нами проявления явной деструкции сократительного аппарата, митохондрий, саркоплазматической сети в сочетании с изменениями ультраструктуры ядерного компартмента сердечных миоцитов в экспериментальной группе животных безусловно подтверждают имеющее место блокирование репаративного ядерного биосинтеза при соответствующем отсутствии в саркоплазме КМЦ свободных рибосом, а в ядрышках – гранулярного компонента. Проявления внутриклеточной регенерации манифестируют чаще всего в примембранных участках саркоплазмы смежных кардиальных миоцитов. Ультраструктурные признаки блокирования внутриклеточной регенерации сопряжены с наблюдаемыми процессами миоцитолизиса и аутофагии, деструкции КМЦ, распространяющимися до границы межклеточных мембран вставочных дисков.

Весьма проблемно и многосторонне следует рассматривать пролиферативный потенциал и апоптотическую гибель КМЦ предсердий и желудочков и реактивность их ядерного компартмента. Иммуногистохимический анализ апоптотической и пролиферативной активности КМЦ крыс, которые получали только телмисартан, показал, что количество клеток с экспрессией проапоптотического белка *P*53 и антиапоптотического белка *Bcl*-2, а также фактора пролиферации *Ki*-67 незначительно отличалось от аналогичных показателей в КМЦ интактного миокарда. У животных, которым вводили только доксорубицин, выявлено значительное увеличение количества клеток с экспрессией про- и антиапоптотического белка а также фактора пролиферации *Ki*-67. При параллельном введении доксорубицина и телмисартана эти иммуногистохимические показатели были значительно ниже, чем после введения одного доксорубицина. Это свидетельствует об активизации процессов внутриклеточной регенерации в этой группе. Объем интерстициального компонента сердечно-мышечной ткани под воздействием только доксорубицина был значимо больше, чем в интактном миокарде. Применение телмисартана на фоне введения доксорубицина привело к менее выраженному развитию

интерстициального компонента.

Выводы. Проведенные сравнительные морфологические исследования ультраструктуры миокарда при экспериментальной доксорубициновой регенераторно-пластической ХСН позволяют заключить, что применявшийся в её лечении антагонист рецепторов ангиотензина II телмисартан оказывает очевидное кардиопротекторное влияние. Кардиопротекторный эффект телмисартана характеризуется менее выраженной гетероморфностью КМЦ, уменьшением интерстициального и внутриклеточного отека, а также сохранностью структур сократительного аппарата и митохондрий. Все это ещё раз убеждает в кардиопротекторных свойствах телмисартана. Кроме того, наблюдалась стабилизация ядерного компартмента и менее выраженные повреждения синтетического аппарата, что позволяет говорить об улучшении синтетических процессов в КМЦ, как результата кардиопротективного эффекта телмисартана. При иммуногистохимическом исследовании не выявлено значимых изменений апоптотической и пролиферативной активности при применении телмисартана относительно интактного миокарда. Доксорубицин оказывает несомненное активирующее влияние на апоптотические и пролиферативные процессы. Применение телмисартана на фоне введения доксорубицина уменьшает доксорубицин-обусловленное повышение апоптотической и пролиферативной активности.

Список литературы

1. Индуцированная антрациклинами кардиотоксичность: механизмы развития и клинические проявления / Матяш М.Г. [и др.] // Сибирский онкологический журнал. – 2008. - № 6. – С. 66–75.
2. Shearer F., Lang C.C., Struthers A.D. Renin-angiotensin-aldosterone system inhibitors in heart failure // Clin.Pharmacol.Ther. - 2013. - № 94. - P. 459–467.
3. Биологическая этика: сборник нормативных документов по проведению медико-биологических исследований с использованием животных / Новосиб. гос. аграр. ун-т; биолого-технолог. факультет; сост.: Е.А. Борисенко, Ю.К. Кисьора. – Новосибирск, 2015. – 91 с.
4. Влияние доксорубицина на дилатационное ремоделирование миокарда в период прогрессивного роста / Непомнящих Л.М. [и др.] // Сибирский медицинский журнал. – 2011. – Т. 26, № 4. – С. 147–151.
5. Гуськова Т.А. Доклиническое токсикологическое изучение лекарственных средств как гарантия безопасности проведения их клинических исследований // Токсикологический

вестник. – 2010. - № 5. – С. 2–5.

6. Электронная микроскопия материалов: учебное пособие / В.Д. Андреева, И.И. Горшков. - СПб.: Изд-во Политехн. ун-та, 2016. - 139 с.