УДК 616.12-006.325.03

К ВОПРОСУ О ГИСТОГЕНЕЗЕ МИКСОМЫ СЕРДЦА

Тодоров С.С., Сидоров Р.В., Дерибас В.Ю., Казьмин А.С., Кузнецов И.И., Насытко А.Д., Осипова А.В.

ФГБОУ ВО «Ростовский государственный медицинский университет» Минздрава России, Ростов-на-Дону, e-mail: sertodorov1@gmail.com

Миксома сердца является редкой доброкачественной мезенхимальной опухолью с неустановленным гистогенезом. Клинические проявления миксом сердца разнообразны и могут быть обусловлены размерами самой опухоли с нарушением ритма сердца, присоединением и прогрессированием тромбоза, тромбоэмболическими осложнениями в бассейне артерий большого круга кровообращения. Данные опухоли не всегда поддаются полноценной и адекватной прижизненной визуализации (при ультразвуковом исследовании, компьютерной томографии), что в ряде случаев связано с различной плотностью структуры миксомы, наличием вторичного тромбоза в полости предсердий сердца. В литературе активно обсуждаются вопросы гистогенеза, биологических свойств, клеточной активности миксом сердца. Различные морфо-иммуногистохимические исследования структуры опухоли указывают лишь на наличие сосудистого компонента. Некоторые авторы акцентируют свое внимание на клеточном составе миксомы сердца без оценки ее гистогенеза. В этой связи представляют интерес изучение гистогенеза миксомы сердца с уточнением особенностей строения ее клеточного, межклеточного компонентов (матрикса), определение клеточных компонентов и их роли в возможном возникновении осложнений (тромбоз, тромбоэмболия). Мы располагаем собственным секционным наблюдением у женщины 71 года, у которой на вскрытии и после морфологического и иммуногистохимического исследований была диагностирована миксома левого предсердия. Мы полагаем, что данная опухоль сердца имеет сложный гистогенез, обусловленный взаимодействием клеточных элементов (гладких миоцитов) и экстрацеллюлярного матрикса с выраженным миксоматозом стромы и обилием новообразованных тонкостенных сосудов капиллярного типа. Обсуждается роль гладких миоцитов и их секреторной активности в гистогенезе миксомы. Можно считать, что возникновение тромбов в миксоме сердца может быть обусловлено нарушением свертываемости как в самой опухоли, так и вследствие структурно-функциональных изменений гладких миоцитов, однако это положение требует дальнейшего исследования.

Ключевые слова: миксома сердца, гладкие миоциты, гликопротеины, мезенхимальные клетки, морфология, гистохимия, иммуногистохимия

TO THE QUESTION OF THE HISTOGENESIS OF THE HEART MIXOMA

Todorov S.S., Sidorov R.V., Deribas V.Y., Kazmin A.S., Kuznetsov I.I., Nasytko A.D., Osipova A.V.

Rostov State Medical Universiy, Rostov-on-Don, e-mail: sertodorov1@gmail.com

Myxoma of the heart is a rare benign mesenchymal tumor with unidentified histogenesis. Clinical manifestations of heart mixoma are diverse and may be due to the size of the tumor itself with a heart rhythm disorder, the accession and progression of thrombosis, and thromboembolic complications in the circle of large circulation arteries. These tumors are not always amenable to complete and adequate intravital imaging (ultrasound, computed tomography), which in some cases is associated with different densities of the structure of myxoma, the presence of secondary thrombosis in the atrial cavity of the heart. The literature actively discusses issues of histogenesis, biological properties, and cellular activity with heart mixoma. Various morpho-immunohistochemical studies of the structure of the tumor indicate only the presence of a vascular component. Some authors focus their attention on the cellular composition of myxoma of the heart without evaluating its histogenesis. In this regard, it is of interest to study the histogenesis of myxoma of the heart with the specification of the structure of its cellular, intercellular components (matrix), the definition of cellular components and their role in the possible occurrence of complications (thrombosis, thromboembolism). We have our own sectional observation in a 71-year-old woman who was diagnosed with a left atrial myxoma at the autopsy and after morphological and immunohistochemical studies. We believe that this tumor of the heart has a complex histogenesis caused by the interaction of cellular elements (smooth myocytes) and the extracellular matrix with a pronounced stromal myxomatosis and an abundance of newly formed thin-walled capillary type vessels. The role of smooth myocytes and their secretory activity in histogenesis of myxoma is discussed. It can be considered that the occurrence of blood clots in myxoma of the heart may be due to a clotting disorder both in the tumor itself and as a result of structural and functional changes in smooth myocytes, but this situation requires further

study.
Keywords: myxoma of the heart, smooth muscle, glycoproteins, mesenchymal cells, morphology, histochemistry, immunohistochemistry

Миксома сердца является редкой доброкачественной опухолью сердца мезенхимального происхождения, которая встречается у 0,5–1 на 1 млн у взрослого населения. Большой интерес в изучении данных новообразований обусловлен их уникальной локализацией (левая часть межпредсердной перегородки рядом с fossa ovalis), различными клиническими проявлениями и неустановленным гистогенезом [1–4].

Клинические проявления миксом сердца разнообразны и могут быть обусловлены размерами самой опухоли с нарушением ритма сердца, присоединением и прогрессированием тромбоза, тромбоэмболическими осложнениями в бассейне артерий большого круга кровообращения. Данные опухоли не всегда поддаются полноценной и адекватной прижизненной визуализации (ультразвуковое исследование, компьютерная томография), что в ряде случаев связано с различной плотностью структуры миксомы, наличием вторичного тромбоза в полости предсердий сердца [5, 6].

Макроскопическая оценка миксомы сердца порой бывает затруднительной из-за схожести ее с пристеночным тромбозом, так как она может иметь вид плоского или полиповидного образования [2, 7–9].

В последние годы в литературе активно обсуждаются вопросы гистогенеза, биологических свойств, клеточной активности миксом сердца. Различные морфо-иммуногистохимические исследования, посвященные оценке белков CD31, CD34, CD44 в структуре опухоли, указывают лишь на наличие сосудистого компонента, другие же, наоборот, акцентируют свое внимание на клеточном составе опухоли без оценки ее гистогенеза [4, 10–12].

Цель исследования – уточнить гистогенез миксомы сердца с помощью морфологического и иммуногистохимического методов исследований на примере секционного наблюдения.

Материалы и методы исследования. Было произведено собственное секционное наблюдение больной 71 года, получавшей лечение на базе клиники РостГМУ. Из истории болезни известно, что больная поступила по скорой помощи в тяжелом состоянии, обусловленном развитием инсульта. В течение ряда лет больная страдала постоянной формой мерцательной аритмии, артериальной гипертензией, в связи с чем постоянно принимала антиаритмические, антигипертензивные препараты.

СКТ выявила ишемические изменения в бассейне левой средней мозговой артерии,

территориальный ишемический инсульт в бассейне правой средней мозговой артерии, правосторонний полушарный отек ткани головного мозга. ЭХО-КС выявило гипертрофию левого желудочка сердца, диастолическую дисфункцию левого желудочка 1-го типа, регургитацию на митральном клапане 1-й степени.

Проводимые лечебные мероприятия не дали положительного эффекта, и на фоне прогрессирующей сердечной и дыхательной недостаточности у больной наступила смерть спустя 8 суток от начала заболевания.

Морфологический этап исследования включал фиксацию ткани опухоли сердца и кусочков внутренних органов забуференным 10%-ным раствором формалина в течение 24 ч с последующей автоматизированной изопропиловой проводкой в гистопроцессоре Miele (производство Италия). После проводки кусочки тканей заливались в парафин и после микротомии толщиной срезов не более 3 мкм на микротомах фирмы Leica (производства ФРГ) окрашивались гематоксилином-эозином по Массону для выявления эластических и коллагеновых волокон соединительной ткани. Проводилось иммуногистохимическое исследование к антителу альфа-актин (ready to use, фирма DAKO) в иммуностейнере фирмы BOND (производство ФРГ). Микроскопический этап исследования выполнялся с помощью микроскопа фирмы Leica модель DM 1000 с цифровой фото-видеокамерой разрешением не менее 8,5 мегапикселей с увеличением 200, 400.

Результаты исследования и их обсуждение. На вскрытии наибольшие изменения были обнаружены со стороны сердечно-сосудистой системы. В полости ушка левого предсердия сердца, в проекции fossa ovalis, имелось три образования размерами 1,5x1,5 см, 1x0,5 см, 1x0,5 см, плотно прикрепленных к пристеночному эндокарду, серовато-розового цвета, дряблой консистенции, два из которых были покрыты плотными сухими кровяными свертками темно-красного цвета. Кроме того, в сердце имелись гипертрофия преимущественно левых отделов, диффузный мелкоочаговый кардиосклероз, рубцовые изменения в передней стенке левого желудочка.

В просвете интракраниального отдела правой внутренней сонной артерии имелся обтурирующий плотный сухой темно-красный свободно извлекающийся кровяной сверток (тромбоэмбол). Правое полушарие головного мозга было представлено дряблой кашицеобразной бесструктурной массой, что указывало на наличие полушарного ишемического инфаркта головного мозга. В остальных органах отмечались острое венозное полнокровие, дистрофические изменения.

Гистологическое исследование образований полости сердца выявило особенности их строения. Пристеночный эндокард левого предсердия был утолщен за счет развития миксоматоза, с формированием опухоли, представленной клеточным и экстрацеллюлярным

компонентами.

Клеточный компонент опухоли был представлен вытянутыми, паукообразными, звездчатыми светлыми элементами, то строящими отдельные мозаичные и причудливые структуры, то расположенными поодиночке (рис. 1).

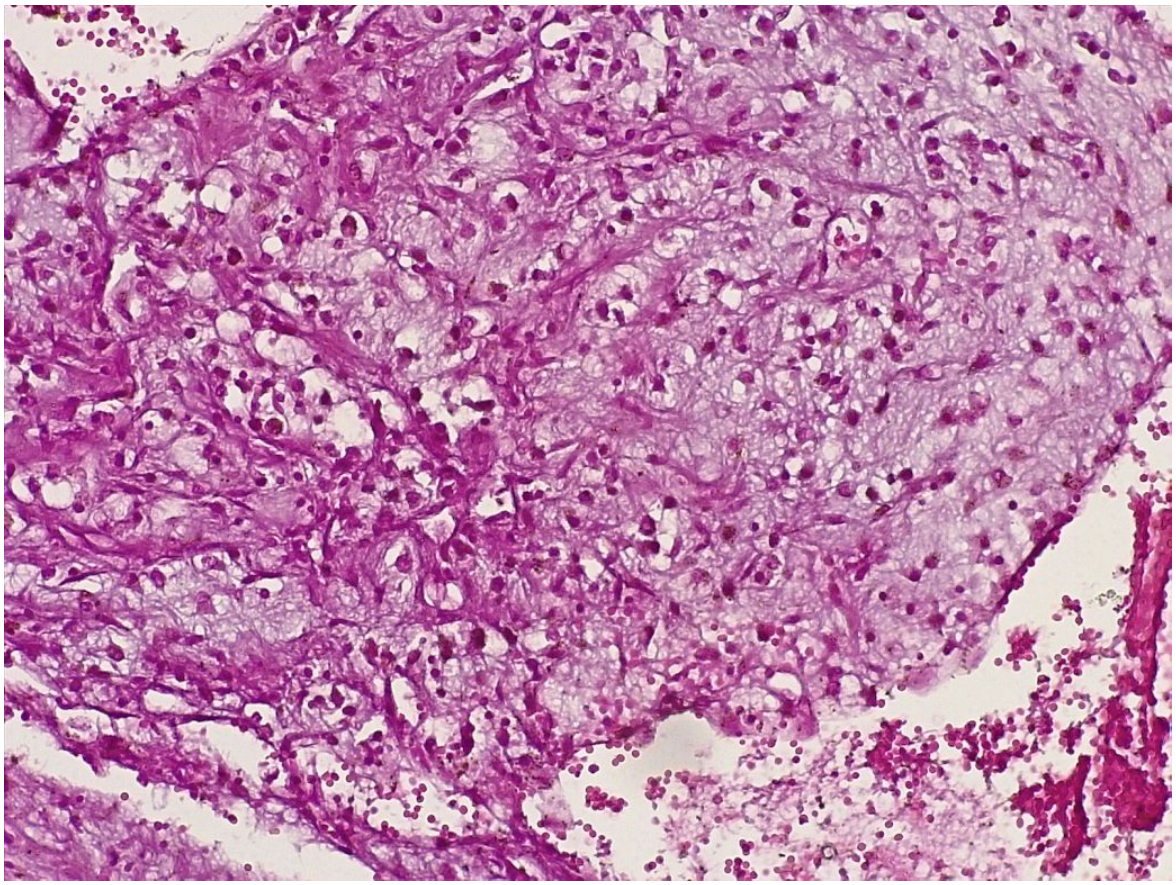

Рис. 1. Клеточный компонент миксомы представлен скоплением вытянутых, звездчатых элементов со светлой цитоплазмой среди миксоидной стромы. Окраска гематоксилином-эозином. Ув.х200

Экстрацеллюлярный компонент опухоли был представлен отечной эозинофильной стромой с признаками гиалиноза, содержащей тонкостенные кровеносные сосуды капиллярного типа, окруженные глыбками гемосидерина, светлыми и звездчатыми клеточными элементами (рис. 2). Обращало внимание, что светлые клеточные элементы опухоли содержали в цитоплазме гранулы гемосидерина (рис. 3).

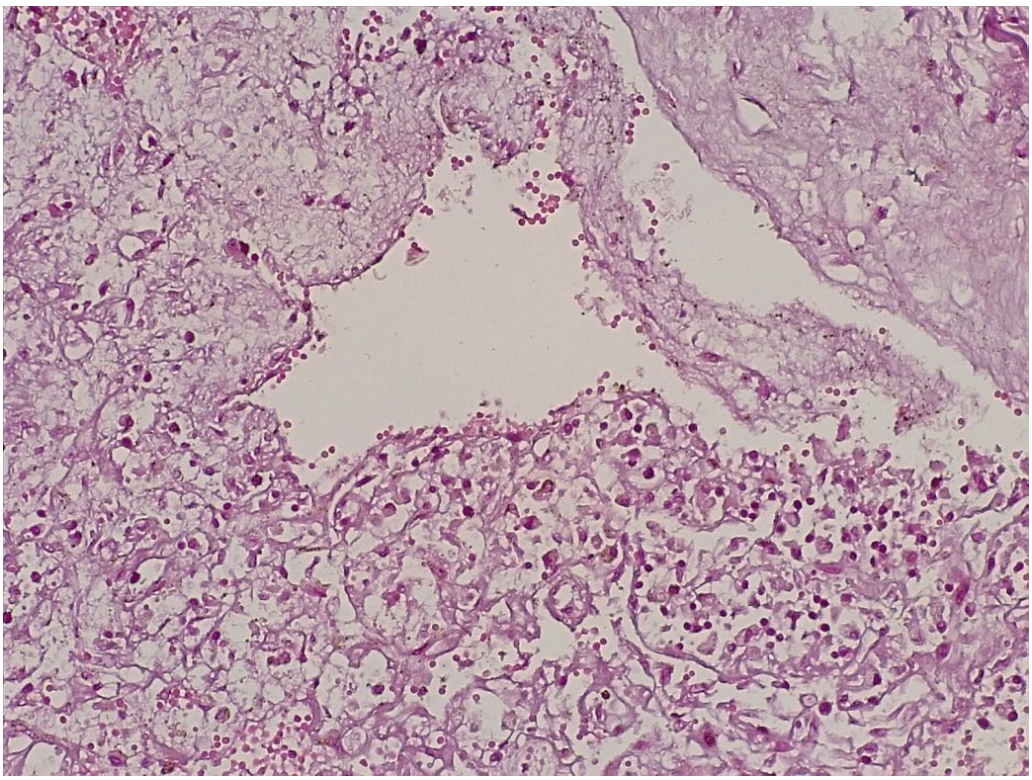

Рис. 2. Миксома содержит мелкие тонкостенные сосуды капиллярного типа, окруженные глыбками гемосидерина, светлыми и звездчатыми клеточными элементами. Окраска гематоксилином-эозином. Ув.х200

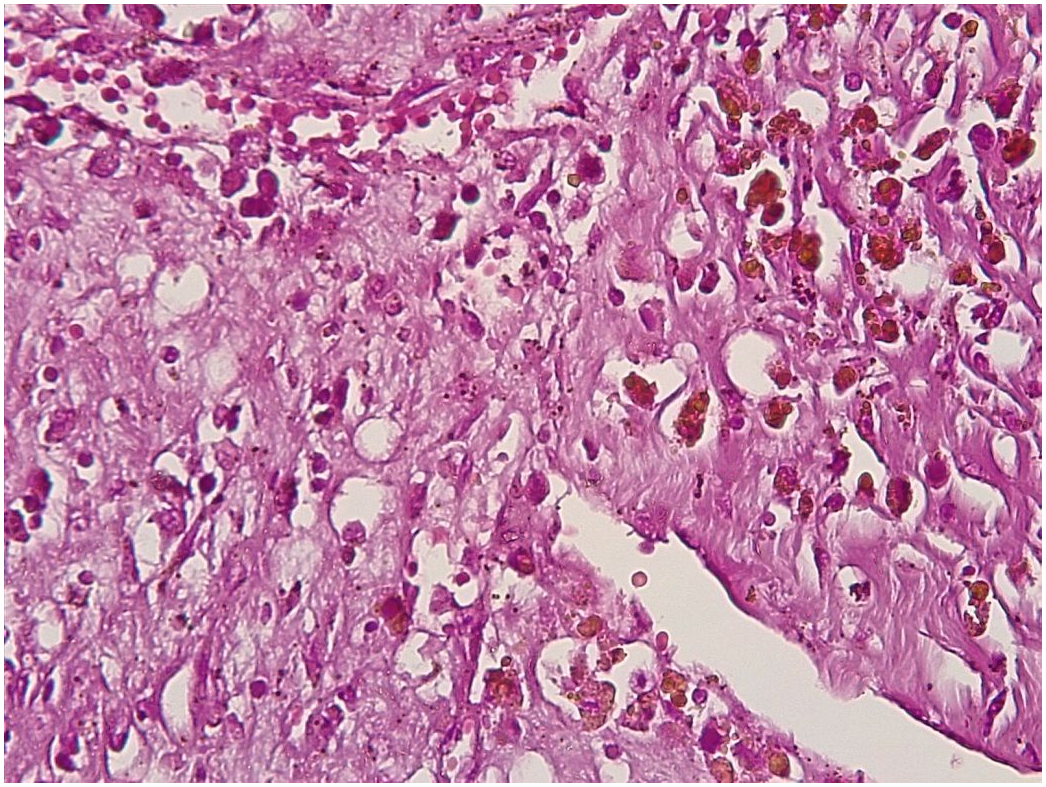

Рис. 3. Гемосидерин откладывается в светлых клетках миксомы. Окраска гематоксилином-эозином. Ув.х400

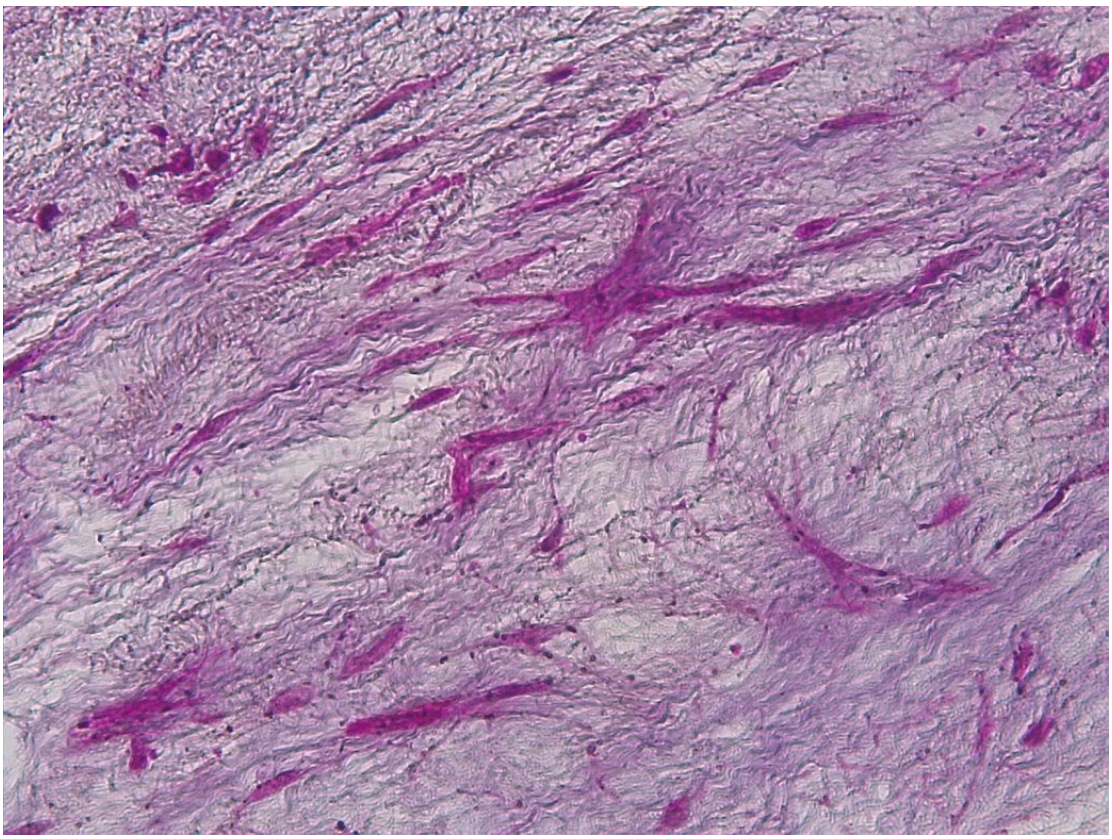

Рис. 4. Клетки миксомы представлены звездчатыми клеточными элементами, дающими позитивную реакцию в реакции Массона с докраской альфа-актином (ИГХ-реакция). Ув.х400

Для уточнения гистогенеза данных клеточных элементов опухоли была проведена комплексная гистохимическая и иммуногистохимическая окраска (реакция по Массону для выявления коллагеновых волокон, гладких миоцитов, иммуногистохимическая реакция с альфа-актином для выявления экспрессии гладких миоцитов).

Как видно на рисунке 4, клеточные элементы звездчатой формы давали положительную реакцию в окраске по Массону на альфа-актин, что указывало на то, что они являются трансформированными гладкими миоцитами, а окружающее их межклеточное вещество с обилием гликопротеинов может быть результатом их секреторной активности.

Данные морфологические, гистохимические признаки указывали на наличие доброкачественной опухоли сердца сложного строения – миксомы, а содержащиеся в ней новообразованные тонкостенные сосуды, признаки гемосидероза указывали на наличие рецидивирующих кровоизлияний в опухоли.

Можно полагать, что обилие кровоснабжения и клеточный состав миксомы могли способствовать формированию пристеночных тромбов в предсердии с развитием тромбоэмболического синдрома (тромбоэмболии интракраниального отдела правой внутренней сонной артерии с развитием правостороннего ишемического инфаркта головного мозга).

Среди опухолей сердца миксома является наиболее редкой и малоизученной патологией. Такое заболевание чаще всего обнаруживают при аутопсийном исследовании в связи со сложностями проведения прижизненной дифференциальной диагностики, в том числе с использованием УЗИ или МРТ сердца. В клиническом отношении наиболее опасно возникновение таких осложнений миксомы, как образование пристеночного тромба с последующей тромбоэмболией артерий большого и малого круга кровообращения. Согласно литературным данным результаты морфологических и иммуногистохимических исследований противоречивы и не дают полного представления о гистогенезе опухоли. В этой связи нами приводится описание секционного наблюдения умершей женщины 71 года с миксомой правого предсердия. Особенностью ее строения было сочетание клеточного и экстрацеллюлярного компонентов с выраженным миксоматозом стромы и обилием новообразованных тонкостенных сосудов капиллярного типа. Клеточный компонент опухоли был представлен клетками вытянутой и звездчатой формы, имеющими иммунофенотип гладких миоцитов (позитивная экспрессия альфа-актина при иммуногистохимическом исследовании). Экстрацеллюлярный компонент опухоли был представлен отечной эозинофильной стромой с признаками гиалиноза, содержащей тонкостенные кровеносные сосуды капиллярного типа, окруженные глыбками гемосидерина.

Таким образом, миксома сердца представляет собой редкую доброкачественную мезенхимальную опухоль, основным клеточным компонентом которой являются гладкие миоциты, которые совместно с гликопротеинами межуточного вещества опухоли могут являться ангиогенными факторами и способны принимать участие в развитии и прогрессировании тромбоза опухоли [13–15]. Данные факты следует принимать во внимание при разработке тактики ведения таких больных с использованием таргетных антиангиогенных (ингибиторов ангиогенеза) препаратов.

Список литературы

1. Мирончик Е.В., Пырочкин В.М., Раков А.В., Чёерный Д.В., Новицкая Л.Г., Хакало Ж.К., Ускова И.В., Куреши Фахд Фарид. Случай бессимптомного течения миксомы сердца у пациентки с артериальной гипертензией // Журнал Гродненского государственного медицинского университета. 2017. № 1 (57). С. 100-102.
2. Hernandez-Bringas O., Ortiz-Hidalgo C. Histopathologic and immunohistochemical features of cardiac myxomas. Archivos Cardiologia Mexico. 2013. V.83 (3). P. 199-208.
3. Lewitowicz P., Bernaczyk P., Horecka-Lewitowicz A., Leszczyńska U., Reszeć J., Hirnle T., Wincewicz A. Ancient cardiac myxomas – another point of view in the light of tetraspanins.

Journal of pathology. 2016. V. 67 (1). P. 69-77.
4. Orlandi A., Ciucci A., Ferlosio A., Genta, R., Spagnoli L.G., Gabbiani G. Cardiac myxoma cells exhibit embryonic endocardial stem cell features. Journal of pathology. 2006. V.209 (2). P. 231-239.
5. Желтовский Ю.В., Батеха В.И., Подкаменный В.А., Пешков Е.В., Ерошевич А.В., Надирадзе З.З. Диагностика и лечение миксомы сердца // ACTA BIOMEDICA SCIENTIFICA. 2017. № 118 (6). С. 21-26.
6. Wang H.Y., Zhang X.B., Zheng J.J., Deng Y., Wang Y.L., Song Y.X., Liu L., Wang M. Clinicopathologic features of cardiac myxoma – a report of 47 cases. Ai Zheng. 2006. V. 25 (7). P. 892-5.
7. Бокерия Л.А., Бокерия О.Л., Жугинисов Д.Ш., Сокольская М.А. Клинический случай хирургического лечения гигантской миксомы левого предсердия в сочетании с пластикой митрального клпана // Анналы хирургии. 2017. № 1. С. 46-49.
8. Захаров П.И., Тобохов А.В., Николаев В.Н. Из опыта хирургического лечения опухолей сердца // Acta Biomedica Scientifica. 2013. № 2-1 (90). С. 26-29.
9. Зыкова А.М., Архипова О.А., Мартынюк Т.В., Демченкова А.Ю., Данилов Н.М., Коробкова И.З., Чазова И.Е. Сложный клинический случай: хроническая тромбоэмболическая лёгочная гипертензия у пациента с рецидивирующей миксомой сердца // Евразийский кардиологический журнал. 2018. № 1. С. 90-101.
10. Рогов К.А., Кактурский Л.В., Михайлова Л.П. К вопросу о гистогенезе миксомы сердца // Архив патологии. 2018. № 3. С. 3-10.
11. Donato G., Conforti F., Zuccala V., Russo E., Maltese L., Perrotta I., Amorosi A. Expression of tenascin-c and CD44 receptors in cardiac myxomas. Cardiovascular pathology. 2009. V.18 (3). P. 173-7.
12. Kusumi T., Minakawa M., Fukui K. Saito S., Ohashi M., Sato F., Fukuda I., Kijima H. Cardiac tumor comprising two components including typical myxoma and atypical hypercellularity suggesting a malignant change. Cardiovascular pathology. 2009. V.18 (6). P. 369-74.
13. Тодоров С.С. Патоморфологические изменения аорты при врожденных заболеваниях сердечно-сосудистой системы у детей первого полугодия жизни: дис. ... докт. мед. наук. Новосибирск, 2011. 197 с.
14. Тодоров С.С. Гладкие миоциты в патологии сердечно-сосудистой системы // Российский кардиологический журнал. 2009. № 5 (79). С. 91-94.
15. Тодоров С.С., Сидоров Р.В., Талалаев Е.П., Шлык И.Ф. Роль гликозаминогликанов в развитии интимальной гиперплазии при шунтировании коронарных артерий // Медицинский вестник Юга России. 2018. № 9 (3). С. 94-98.