УДК 616-006.66: 616.428

ВНЕКЛЕТОЧНЫЙ МАТРИКС ИНВАЗИВНОЙ КАРЦИНОМЫ МОЛОЧНОЙ ЖЕЛЕЗЫ НЕСПЕЦИФИЧЕСКОГО ТИПА ПРИ НАЛИЧИИ И ОТСУТСТВИИ ЛИМФОГЕННОГО МЕТАСТАЗИРОВАНИЯ

Жураковский И.П.[1,2], Давлетова К.И.[1], Архипов С.А.[1,2], Маринкин И.О.[1], Аутеншлюс А.И.[1,2]

[1]*ФГБОУ ВО «Новосибирский государственный медицинский университет» Минздрава России, Новосибирск, e-mail: murash2003@yandex.ru;*
[2]*ФГБНУ Институт молекулярной биологии и биофизики – отделение ФИЦ ФТМ, Новосибирск, e-mail: lpciip@211.ru*

Целью исследования явились оценка и поиск высокочувствительных и высокоспецифичных признаков, характеризующих внеклеточный матрикс инвазивной карциномы молочной железы неспецифического типа при лимфогенном метастазировании. Исследование проведено на постоперационном материале рака молочной железы 85 пациенток с инвазивной карциномой молочной железы неспецифического типа. Метастазы в регионарные лимфатические узлы присутствовали у 29 больных, в то время как у остальных 56 метастазы отсутствовали. У больных с инвазивной карциномой неспецифического типа определяли молекулярный подтип опухоли. Кроме того, был исследован операционный материал 24 пациенток с фиброаденомой молочной железы. Для обзорной микроскопии срезы окрашивали гематоксилином и эозином. Коллагеновые волокна выявляли пикрофуксином по Ван Гизону, нейтральные гликопротеины – ШИК-реакцией по Мак-Манусу, сульфатированные гликозаминогликаны - альциановым синим при pH 1,0 с последующей докраской ядер кармалюмом Майера. Были разработаны критерии оценки метастатического потенциала карциномы молочной железы неспецифического типа. Качество полученных результатов проверялось с помощью ROC-анализа. Проведённое исследование позволило выявить связь между состоянием внеклеточного матрикса стромы инвазивной карциномы молочной железы неспецифического типа и лимфогенным метастазированием опухоли. Были найдены высокоспецифичные и высокочувствительные критерии метастатического потенциала опухоли, основанные на определении патогистологической характеристики внеклеточного матрикса. Выявленная совокупность патогистологических параметров, оцениваемая в соответствии с предложенной методикой, может использоваться в качестве дополнительного диагностического критерия.

Ключевые слова: рак молочной железы, инвазивная карцинома неспецифического типа, внеклеточный матрикс, лимфогенное метастазирование, метастатический потенциал, балльная оценка.

EXTRACELLULAR MATRIX OF INVASIVE DUCTAL CARCINOMA NON-SPECIFIC TYPE WITH AND WITHOUT LYMPH NODE METASTASIS

Zhurakovskiy I.P.[1,2], Davletova K.I.[1], Arkhipov S.A.[1,2], Marinkin I.O.[1], Autenshlyus A.I.[1,2]

[1]*Novosibirsk State Medical University, Novosibirsk, e-mail: murash2003@yandex.ru;*
[2]*Institute of Molecular Biology and Biophysics – subdivision of Federal Research Center of Fundamental and Translational Medicine, Novosibirsk, e-mail: lpciip@211.ru*

The goals of this research were the search and assessment of high-specificity and high-sensitivity characteristics of extracellular matrix of invasive ductal carcinoma (IDC) non-specific type with lymph node metastasis. The object of research was post-surgery material of 85 patients diagnosed with IDC non-specific type. 29 patients had regional lymph node metastasis, and the rest 56 patients didn't have regional lymph node metastasis. Molecular subtype of the tumor was determined in patients with IDC non-specific type. Besides, post-surgery material of 24 patients with breast fibroadenoma was researched. Tissue sections for optical microscopy were stained with haematoxylin and eosin. Collagen fibers were identified by Van Gieson's stain, neutral glycoproteins were identified by Mac Manus Pas method, glucosamine sulfate were identified by alcian blue stain at pH 1,0 with subsequent nucleus staining by Maer's hemalum. Evaluation criteria for metatstatic potential of IDC non-specific type were developed. Model was evaluated using ROC analysis. This study showed the connection between extracellular matrix of IDC non-specific type and lymph nodes metastasis. High-specificity and high-sensitivity criteria for IDC non-specific type metastasis potential were developed based on pathohistological characteristics of extracellular matrix. Identified pathohistological criteria can be used as additional diagnostic sign.

Keywords: breast cancer, invasive ductal carcinoma non-specific type, extracellular matrix, lymph nodes metastasis, metastatic potential, scoping.

Известно, что рак молочной железы нередко сопровождается лимфогенным диссеминированием [1]. Однако до сих пор не найдены надёжные критерии, характеризующие метастатический потенциал рака молочной железы [2; 3].

Согласно литературным данным, преимущественно изучался инфильтративный компонент стромы опухоли, а также его зависимость от молекулярного подтипа и ряда физиологических показателей. На основании этих исследований делали вывод о наличии или отсутствии лимфогенного метастазирования [4]. Между тем состояние внеклеточного матрикса считается одним из факторов, влияющих на злокачественную прогрессию опухоли молочной железы [5-7]. Начальные изменения внеклеточного матрикса выявляются даже при протоковой карциноме in situ и заключаются в снижении содержания гликозаминогликанов, в частности декорина, и в изменении коллагена [8; 9]. Подобные изменения, называемые десмопластической реакцией, встречаются при многих карциномах, в том числе и при раке молочной железы [10]. Внеклеточный матрикс играет важную роль в прогрессировании и метастазировании опухоли, а деградация коллагена – в проявлении инвазивной способности рака молочной железы [11-13].

Поэтому актуальным остаётся поиск патогистологических параметров внеклеточного матрикса, которые позволяли бы с высокой долей достоверности охарактеризовать ту или иную злокачественную опухоль как метастазирующую или неметастазирующую в регионарные лимфатические узлы.

В связи с этим целью исследования явились оценка и поиск высокочувствительных и высокоспецифичных признаков, характеризующих внеклеточный матрикс инвазивной карциномы молочной железы неспецифического типа при лимфогенном метастазировании.

Материал и методы исследования

Исследование было проведено на постоперационном материале 85 пациенток с инвазивной карциномой молочной железы неспецифического типа, средний возраст 57 (от 38,0 до 77,0) лет. Метастазы в регионарные лимфатические узлы присутствовали у 29 пациенток в среднем возрасте 56 (от 42,0 до 69,0) лет, в то время как у остальных 56 в среднем возрасте 58 (от 38,0 до 77,0) лет в лимфоузлах метастазы отсутствовали. У больных с инвазивной карциномой неспецифического типа был определён молекулярный подтип опухоли. Кроме того, был исследован операционный материал 24 пациенток с фиброаденомой молочной железы (группа сравнения), средний возраст которых составил 48 (от 18,0 до 67,0) лет. Все пациентки, участвующие в исследовании, не получали предоперационного лечения.

Образцы молочной железы подвергались фиксации и заливке в парафин, после чего приготавливали срезы по известным методикам. Срезы окрашивали гематоксилином Эрлиха и эозином. Коллагеновые волокна, окрашенные пикрофуксином по Ван Гизону, имеют красный цвет, а при изменении их тинкториальных свойств приобретают оранжево-жёлтую окраску. ШИК-реакцией по Мак-Манусу выявляли нейтральные гликопротеины, имеющие светло-фиолетовую окраску. Альциановым синим при pH 1,0 с последующей докраской ядер кармалюмом Майера выявляли сульфатированные гликозаминогликаны, окрашивающиеся в сине-зелёный цвет.

Для статистической обработки результатов использовали программный пакет SPSS v 17.0 for Windows. Полученные в ходе исследования данные представлены как медиана (Me) и интерквартильный размах (Q_1; Q_3).

Качество полученных результатов проверялось с помощью ROC-анализа.

Результаты исследования и их обсуждение

У большинства пациенток с инвазивной карциномой и метастазами в регионарных лимфатических узлах отмечалось выраженное разволокнение пучков коллагеновых волокон, размытость их контуров, фрагментированность. У некоторых больных имелись участки с глыбчатым распадом коллагеновых волокон. При этом наблюдались множественные обширные участки с изменением сродства коллагеновых волокон к пикрофуксину, что проявлялось изменением их тинкториальных свойств (рис. 1). В участках разрушения коллагеновых волокон наблюдалось увеличение количества нейтральных гликопротеинов (рис. 2), а также снижение содержания сульфатированных гликозаминогликанов (рис. 3).

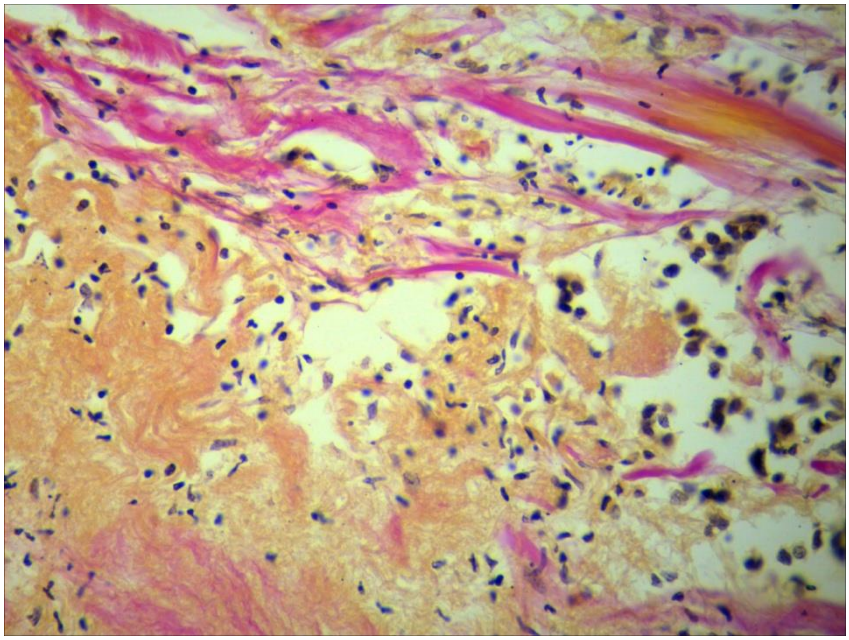

Рис. 1. Участок молочной железы с изменением тинкториальных свойств коллагеновых волокон (оранжево-жёлтое окрашивание), при наличии метастазов в регионарных лимфатических узлах. Окраска пикрофуксином по Ван Гизону. Ув. 400

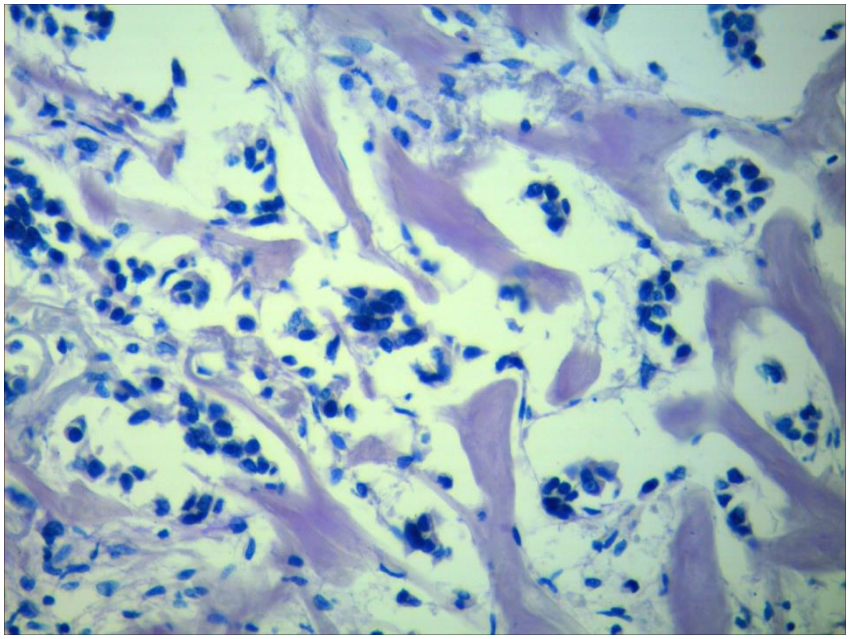

Рис. 2. Участок молочной железы с увеличением содержания нейтральных гликопротеинов (интенсивное фиолетовое окрашивание), при наличии метастазов в регионарных лимфатических узлах. ШИК-реакция по Мак-Манусу. Ув. 400

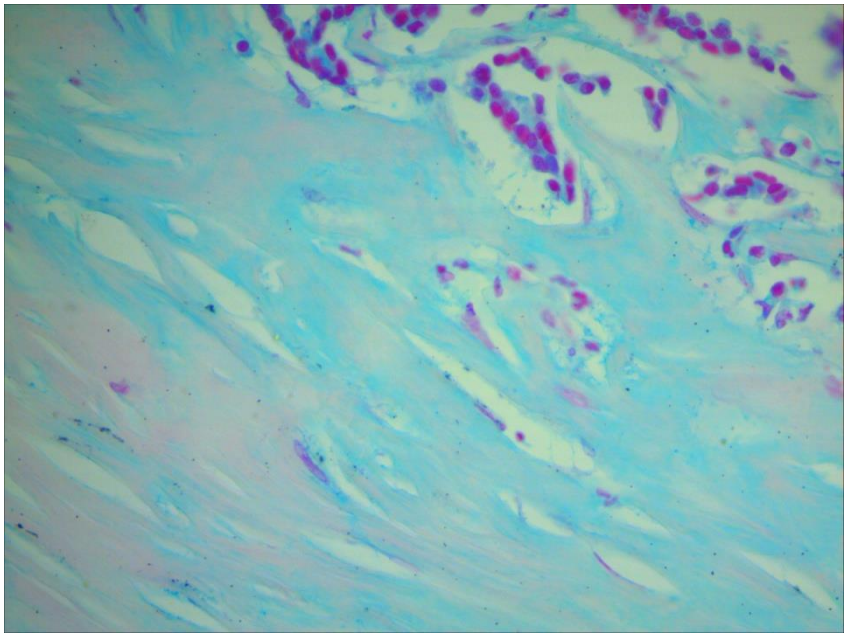

Рис. 3. Участок молочной железы со снижением содержания сульфатированных гликозаминогликанов (бледно-красное окрашивание), при наличии метастазов в регионарных лимфатических узлах. Окраска альциановым синим при pH 1,0 с последующей докраской ядер кармалюмом Майера. Ув. 400

У пациенток с инвазивной карциномой молочной железы неспецифического типа при отсутствии метастазов в регионарных лимфатических узлах в большинстве случаев было обнаружено незначительное разволокнение пучков коллагеновых волокон, без их деградации. В единичных случаях выявлялись участки с выраженным разволокнением пучков коллагеновых волокон, размытостью их контуров, фрагментированностью. Однако, в отличие от пациенток с метастазами, в подобных участках не наблюдалось изменений тинкториальных свойств коллагеновых волокон (рис. 4). У большинства пациенток в ткани молочной железы происходило незначительное повышение содержания нейтральных гликопротеинов (рис. 5) и незначительное снижение содержания сульфатированных гликозаминогликанов (рис. 6).

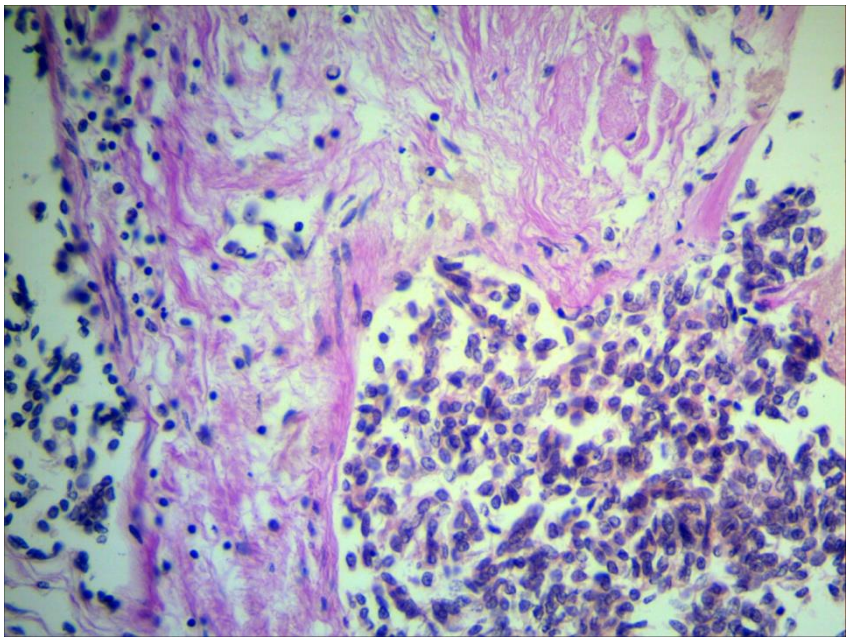

Рис. 4. Участок молочной железы с разволокнением коллагеновых волокон, но без изменений их тинкториальных свойств (красное окрашивание), при отсутствии метастазов в регионарных лимфатических узлах. Окраска пикрофуксином по Ван Гизону. Ув. 400

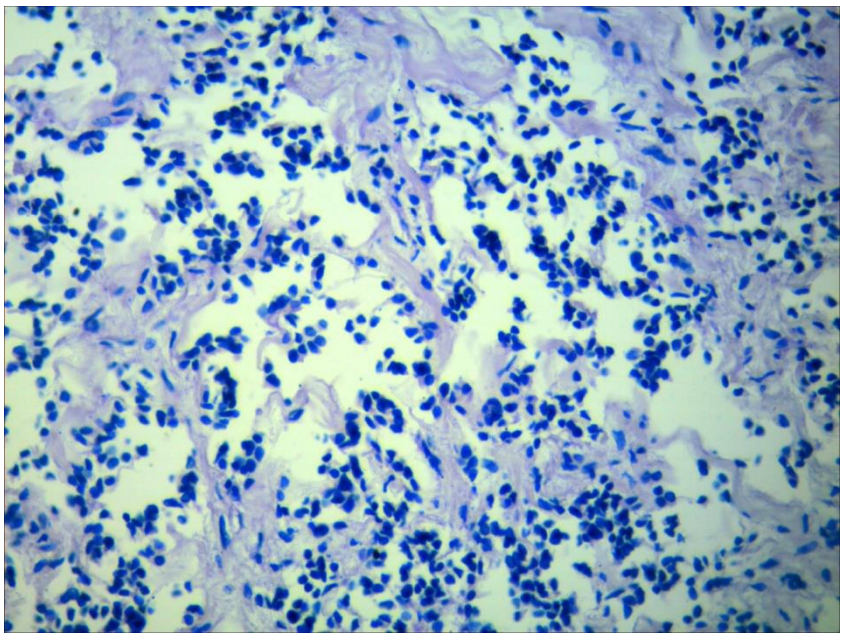

Рис. 5. Участок молочной железы с неизмененным содержанием нейтральных гликопротеинов (светло-фиолетовое окрашивание), при отсутствии метастазов в регионарных лимфатических узлах. ШИК-реакция по Мак-Манусу. Ув. 400

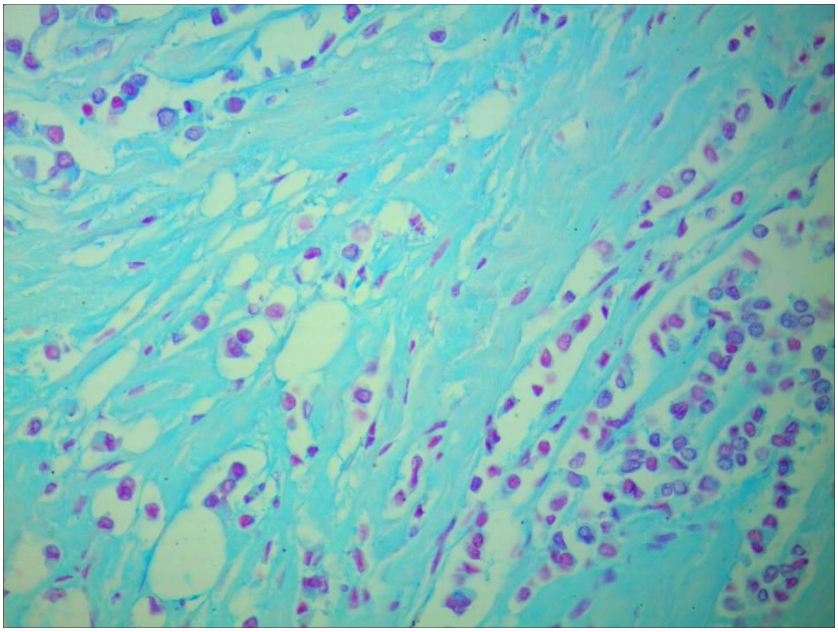

Рис. 6. Участок молочной железы с неизмененным содержанием сульфатированных гликозаминогликанов (сине-зелёное окрашивание), при отсутствии метастазов в регионарных лимфатических узлах. Окраска альциановым синим при pH 1,0 с последующей докраской ядер кармалюмом Майера. Ув. 400

У пациенток с фиброаденомой молочной железы не наблюдалось участков с деструктивными изменениями коллагеновых волокон, более того, пучки коллагеновых волокон были крупными и плотно примыкали друг к другу (рис. 7). Изменения

тинкториальных свойств коллагеновых волокон отсутствовали. Вместе с тем у большинства пациенток отмечалось повышение содержания нейтральных гликопротеинов (рис. 8) и сульфатированных гликозаминогликанов (рис. 9).

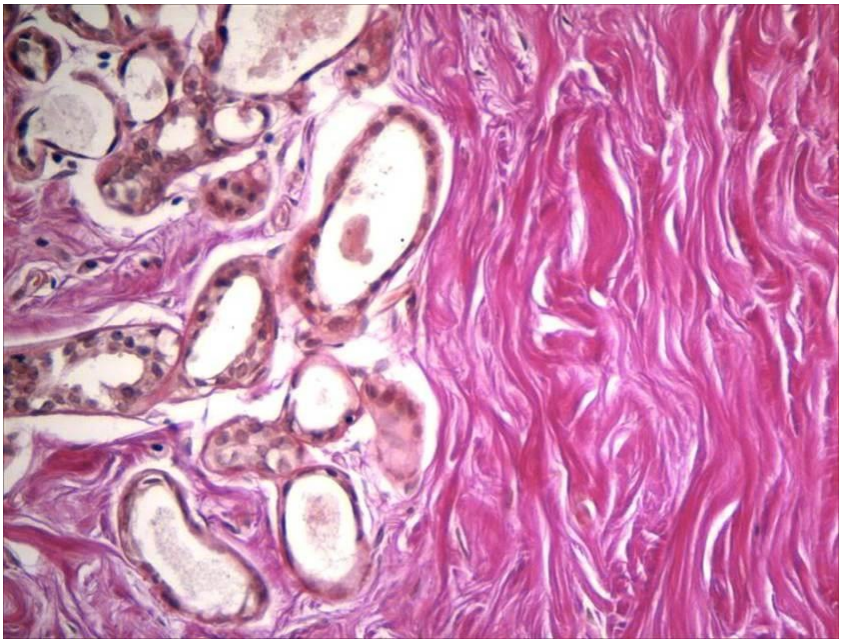

Рис. 7. Участок с крупными и плотно расположенными пучками коллагеновых волокон без изменения их тинкториальных свойств (интенсивное красное окрашивание), при фиброаденоме молочной железы. Окраска пикрофуксином по Ван Гизону. Ув. 400

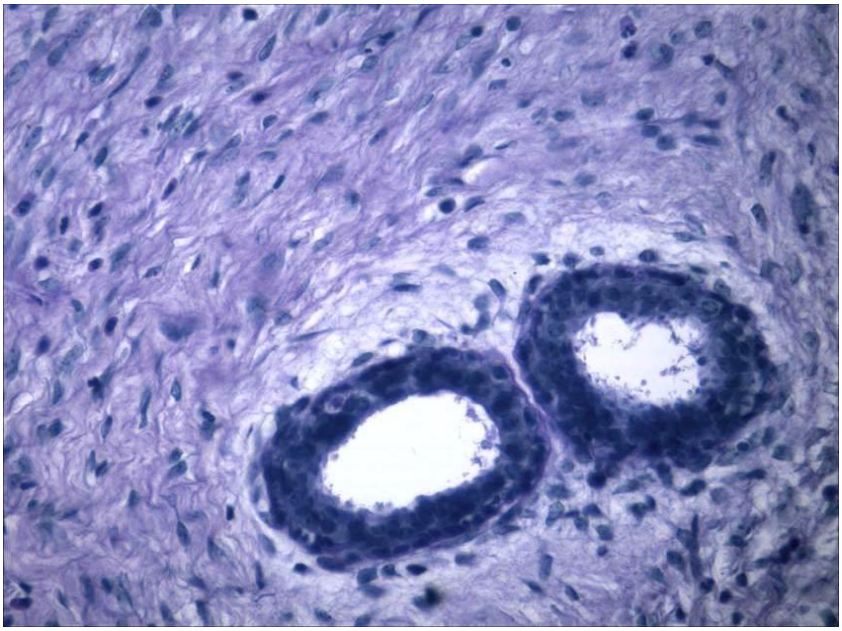

Рис. 8. Участок с увеличением содержания нейтральных гликопротеинов (интенсивное фиолетовое окрашивание) при фиброаденоме молочной железы. ШИК-реакция по Мак-Манусу. Ув. 400

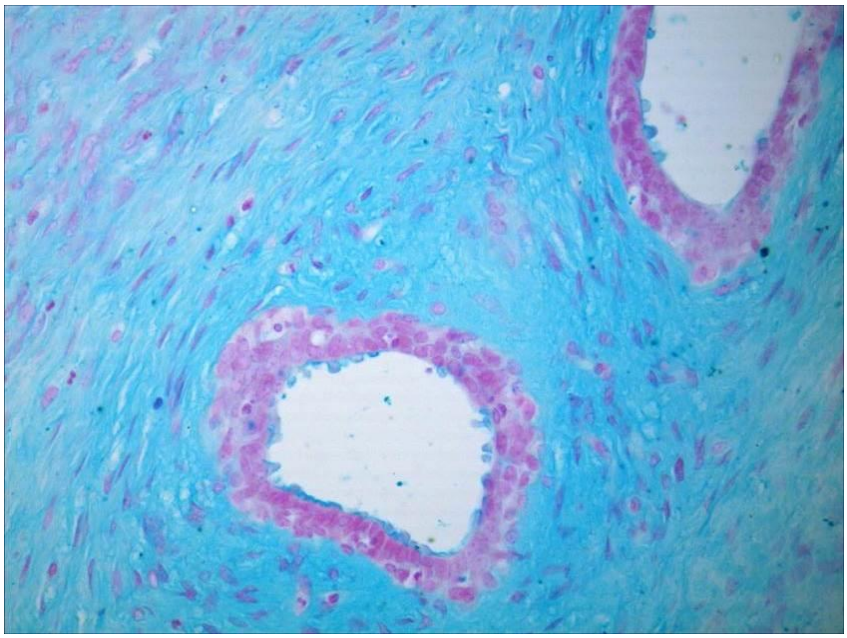

Рис. 9. Участок с увеличением содержания сульфатированных гликозаминогликанов (интенсивное сине-зелёное окрашивание) при фиброаденоме молочной железы. Окраска альциановым синим при pH 1,0 с последующей докраской ядер кармалюмом Майера. Ув. 400

Оценка признаков, характеризующих внеклеточный матрикс (ВКМ) опухоли молочной железы, выражалась в баллах, которые представлены в таблице 1.

Таблица 1

Признаки, характеризующие внеклеточный матрикс опухоли молочной железы

Признак	
А. Разволокнение пучков коллагеновых волокон и их деградация	Баллы
А.1. Отсутствие признака	0
А.2. Незначительное разволокнение пучков коллагена, без их деградации	1
А.3. Умеренное разволокнение пучков коллагена, размытость их контуров, фрагментированность коллагеновых волокон менее 10%	2
А.4. Выраженная деградация и глыбчатый распад пучков коллагена	3
Б. Изменения тинкториальных свойств коллагеновых волокон	Баллы
Б.1. Отсутствие признака	0
Б.2. Незначительные изменения тинкториальных свойств коллагена: от 1 до 3 мелких участков ($S < 3000$ мкм^2) с изменением окраски	1
Б.3. Умеренные изменения тинкториальных свойств коллагена: более 3 мелких	2

участков (S < 3000 мкм^2) с изменением окраски	
Б.4. Выраженные изменения тинкториальных свойств коллагена: более 3 крупных участков (S ≥ 3000 мкм^2) с изменением окраски	3
В. Содержание нейтральных гликопротеинов (НГ) в участках с измененными коллагеновыми волокнами	Баллы
В.1. Отсутствие изменения признака	0
В.2. Незначительное повышение содержания НГ: от 1 до 3 мелких участков (S < 3000 мкм^2) с усилением интенсивности окрашивания	1
В.3. Умеренное повышение содержания НГ: обширные участки (S > 75%) с усилением интенсивности окрашивания в большинстве полей зрения	2
В.4. Выраженное повышение содержания НГ: обширные участки (S > 75%) с местами резко выраженного усиления интенсивности окрашивания в большинстве полей зрения	3
Г. Содержание сульфатированных гликозаминогликанов (СГ) в участках с измененными коллагеновыми волокнами	Баллы
Г.1. Отсутствие изменения признака	0
Г.2. Незначительное снижение содержания СГ: от 1 до 3 мелких участков (S < 3000 мкм^2) с уменьшением интенсивности окрашивания	1
Г.3. Умеренное снижение содержания СГ: более 3 мелких участков (S < 3000 мкм^2) с частичной утратой окрашивания	2
Г.4. Выраженное снижение содержания СГ: более 3 крупных участков (S ≥ 3000 мкм^2) с полной утратой окрашивания	3
Д. Инфильтрация ВКМ лимфо-гистиоцитарными элементами	Баллы
Д.1. Отсутствие признака	0
Д.2. Незначительная лимфо-гистиоцитарная инфильтрация с участками, равными одному полю зрения или менее, с неплотным распределением клеточных элементов	1
Д.3. Умеренная лимфо-гистиоцитарная инфильтрация с участками, превышающими одно поле зрения, с неплотным распределением клеточных элементов	2
Д.4. Выраженная лимфо-гистиоцитарная инфильтрация обширных участков с плотным распределением клеточных элементов	3
Е. Отёк в зоне инфильтрации	Баллы
Е.1. Отсутствие признака	0

Е.2. Незначительный отёк: компоненты ВКМ занимают > 75%	1
Е.3. Умеренный отёк: компоненты ВКМ занимают от 25 до 75%	2
Е.4. Выраженный отёк: компоненты ВКМ занимают < 25%	3

При изучении стромы опухоли были выявлены достоверные различия между состоянием внеклеточного матрикса у пациенток со злокачественными и доброкачественными новообразованиями молочной железы, а также при наличии и отсутствии лимфогенного метастазирования (табл. 2).

Таблица 2

Состояние внеклеточного матрикса у пациенток с инвазивной карциномой неспецифического типа и фиброаденомой молочной железы (в баллах Me (Q_1;Q_3))

Признак	1	2	3
	Инвазивная карцинома неспецифического типа без метастазов	Инвазивная карцинома неспецифического типа с метастазами	Фиброаденома
Разволокнение пучков коллагеновых волокон и их деградация	1,00 (0,00; 2,00)	3,00 (2,00; 3,00) P_{1-2}= 0,0000007	0,00 (0,00; 0,00) P_{1-3}= 0,0000002
Изменения тинкториальных свойств коллагеновых волокон	1,00 (0,00; 2,00)	3,00 (1,50; 3,00) P_{1-2}= 0,0000079	0,00 (0,00; 0,00) P_{1-3}= 0,0032551
Содержание нейтральных гликопротеинов	1,00 (0,00; 2,00)	2,00 (2,00; 3,00) P_{1-2}= 0,0001204	0,00 (0,00; 0,00) P_{1-3}= 0,0000028
Содержание сульфатированных гликозаминогликанов	1,00 (0,00; 1,00)	1,00 (1,00; 2,00) P_{1-2}= 0,0060299	0,00 (0,00; 1,00)
Инфильтрация ВКМ лимфо-гистиоцитарными элементами	1,00 (0,00; 1,00)	2,00 (1,00; 2,00) P_{1-2}= 0,0001086	0,00 (0,00; 0,00) P_{1-3}= 0,0000133
Отёк в зоне инфильтрации	1,00 (0,00; 2,00)	2,00 (1,50; 3,00)	0,00 (0,00; 0,00)

		P_{1-2}= 0,0000274	P_{1-3}= 0,0008405
Сумма баллов состояния ВКМ	6,00 (4,00; 8,75)	12,00 (11,00; 14,00) P_{1-2}= 0,00000000004	1,00 (0,00; 3,00) P_{1-3}= 0,000000005

Исследования показали, что сумма баллов 10 и более соответствует наличию метастазов в регионарные лимфоузлы, а сумма баллов менее 10 – отсутствию метастазов. Выявленные различия имели очень высокую статистическую значимость. Чувствительность полученных результатов составила 0,896, специфичность – 0,803, а точность – 0,835. По данным ROC-анализа полученное значение AUC (Area Under Curve) равно 0,938, что соответствует отличному качеству полученных результатов.

Среди больных с инвазивной карциномой неспецифического типа, имеющих метастазы в регионарные лимфоузлы, 4 пациентки относились к люминальному подтипу А, 5 - к люминальному подтипу В/Her2-neo-, 16 - к люминальному подтипу В/Her2-neo+, 1 - к тройному негативному и 2 имели гиперэкспрессию Her2-neo. У пациенток без лимфогенного метастазирования в 14 случаях отмечался люминальный подтип А, в 3 – люминальный подтип В/Her2-neo-, в 22 – люминальный подтип В/Her2-neo+, в 5 – тройной негативный, в 6 – с гиперэкспрессией Her2-neo. В тех случаях, когда лимфогенные метастазы отсутствовали, но сумма баллов равнялась 10 и более, люминальный подтип А встречался у 5 пациенток, люминальный подтип В/Her2-neo+ – у 3, и тройной негативный – у 1. Среди пациенток, имеющих метастазы в регионарные лимфатические узлы, с суммой баллов менее 10, во всех случаях отмечался люминальный подтип В/Her2-neo+. Зависимости между суммой баллов и молекулярным подтипом опухоли установлено не было. Также известно, что у больных возможно возникновение как лимфогенной, так и гематогенной диссеминации, несмотря на различия в прогностических характеристиках тех или иных молекулярных подтипов рака молочной железы [4; 14]. Это подтверждает полученные в нашем исследовании результаты о том, что молекулярный подтип опухоли не имеет существенного значения для лимфогенного метастазирования.

Заключение

Таким образом, проведенное исследование позволило выявить связь между состоянием внеклеточного матрикса стромы инвазивной карциномы молочной железы неспецифического типа и лимфогенным метастазированием опухоли. Найдены высокоспецифичные и высокочувствительные критерии метастатического потенциала опухоли, основанные на определении патогистологических характеристик внеклеточного матрикса. Выявленная совокупность патогистологических параметров, оцениваемая в

соответствии с предложенной методикой, может использоваться в качестве дополнительного диагностического критерия.

Список литературы

1. Fidler I.J. The pathogenesis of cancer metastasis: the 'seed and soil' hypothesis revisited. Nature Reviews Cance, 2003. Vol. 3. No. 6. P. 453. DOI: 10.1038/nrc1098.
2. Kimbung S., Loman N., Hedenfalk I. Clinical and molecular complexity of breast cancer metastases. Seminars in Cancer Biology, 2015. Vol. 35. P. 85–95. DOI: 10.1016/j.semcancer.2015.08.009.
3. Scully O.J., Bay B.H., Yip G., Yu Y. Breast cancer metastasis. Cancer Genomics Proteomics, 2012. Vol. 9. No. 5. P. 311-320.
4. Телегина Н.С. Клинико-морфологические особенности различных молекулярно-генетических типов рака молочной железы: автореф. дис. … канд. мед. наук. Томск, 2014. 47-72 с.
5. Zhang P., Lo.A., Huang Y., Huang G., Liang G., Mott J., Karpen G.H., Blakely E.A., Bissell M.J., Barcellos-Hoff M.H., Snijders A.M., Mao J.H. Identification of genetic loci that control mammary tumor susceptibility through the host microenvironment. Scientific Reports. 2015. No. 5. P. 8919. DOI: 10.1038/srep08919.
6. Slattery M.L., John E., Torres-Mejia G., Stern M., Lundgreen A., Hines L., Giuliano A., Baumgartner K., Herrick J., Wolff R.K. Matrix metalloproteinase genes are associated with breast cancer risk and survival: the breast cancer health disparities study. Public Library of Science One, 2013. Vol. 8. No. 5. P. 63165. DOI: 10.1371/journal.pone.0063165.
7. Hynes R.O. The extracellularmatrix: not just pretty fibrils. Science. 2009. Vol. 326. No. 5957. P. 1216-1219. DOI: 10.1126/science.1176009.
8. Freire J., Domínguez-Hormaetxe S., Pereda S., De Juan A., Vega A., Simón L., Gómez-Román J. Collagen, type XI, alpha 1: an accurate marker for differential diagnosis of breast carcinoma invasiveness in core needle biopsies. Pathology Research And Practice. 2014. Vol. 210. No. 12. P. 879-884. DOI: 10.1016/j.prp.2014.07.012.
9. Vargas A.C., McCart Reed A.E., Waddell N., Lane A., Reid L.E., Smart C.E., Cocciardi S., da Silva L., Song S., Chenevix-Trench G., Simpson P.T., Lakhani S.R. Gene expression profiling of tumour epithelial and stromal compartments during breast cancer progression. Breast Cancer Research and Treatment. 2012. Vol. 135. No. 1. P. 153-165. DOI: 10.1007/s10549-012-2123-4.
10. Walker R.A. The complexities of breast cancer desmoplasia. Breast Cancer Research. 2001. Vol. 3. No. 3. P. 143-145. DOI: 10.1186/bcr287.
11. Insua-Rodríguez J., Oskarsson T. The extracellular matrix in breast cancer. Advanced Drug

Delivery Reviews. 2016. Vol. 1. No. 97. P. 41-55. DOI: 10.1016/j.addr.2015.12.017.

12. Kim S.H., Lee H.Y., Jung S.P., Kim S., Lee J.E., Nam S.J., Bae J.W. Role of secreted type I collagen derived from stromal cells in two breast cancer cell lines. Oncology Letters. 2014. Vol. 8. No. 2. P. 507-512. DOI: 10.3892/ol.2014.2199.

13. Duffy M.J., Maguire T.M., Hill A., McDermott E., O'Higgins N. Metalloproteinases: role in breast carcinogenesis, invasion and metastasis. Breast Cancer Research. 2000. Vol. 2. No. 4. P. 252-257. DOI: 10.1186/bcr65.

14. Завьялова М.В., Телегина Н.С., Вторушин С.В., Перельмутер В.М., Слонимская Е.М., Денисов Е.В., Чердынцева Н.В., Паталяк С.В. Особенности морфологического строения люминального А типа рака молочной железы // Сибирский онкологический журнал. 2013. № 55. С. 38-41.