УДК 616.329-006.61

ОЦЕНКА ЭФФЕКТИВНОСТИ СОВРЕМЕННЫХ МЕТОДОВ ДИАГНОСТИКИ В ДООПЕРАЦИОННОМ СТАДИРОВАНИИ ЛИМФОГЕННОЙ РАСПРОСТРАНЕННОСТИ РАКА ПИЩЕВОДА

Павелец К.В.[1,2], Протченков М.А.[2], Русанов Д.С.[1], Павелец М.К.[1], Карпова Р.А.[1], Орел В.И.[1], Оглоблин А.Л.[1], Антипова М.В.[1]

[1]ФГБОУ ВО «Санкт-Петербургский государственный педиатрический медицинский университет», Санкт-Петербург, e-mail: rusanov.vergeltung@yandex.ru;
[2]ФГБОУ ВО «Северо-Западный государственный медицинский университет им. И.И. Мечникова», Санкт-Петербург, e-mail: cooperit@mail.ru

Рак пищевода на протяжении многих лет продолжает оставаться одной из самых агрессивных опухолей ЖКТ, занимая 6-е место среди показателей онкологической смертности и составляя 4,9% от общего количества смертей, вызванной онкологической патологией. В то же время именно дооперационное выявление и подсчет количества вовлеченных в метастатический процесс регионарных лимфоколлекторов является важной составляющей стадирования рака пищевода, которая определяет выбор лечебной стратегии, показания и схемы неоадъювантной терапии, дает ориентиры в выборе объема лимфодиссекции и прогноза для жизни пациента. В работе представлен сравнительный анализ эффективности использования СКТ, ЭУС и 3D-моделирования в оценке лимфогенного метастазирования рака пищевода 198 больных, которым выполнена резекция пищевода с последующим патоморфологическим стадированием опухолевого процесса по системе TNM 8 пересмотра (2017 г.). По количеству ИО, ИП, ЛО, ЛП результатов для вышеуказанных методик клинического стадирования рассчитывались показатели чувствительности, специфичности, точности с расчетом 95% доверительного интервала, а также проводился анализ ROC-кривых с использованием количественного показателя площади под ROC-кривой (AUC). По показателям чувствительности, специфичности, точности, операционным характеристикам сравниваемых методик (СКТ, ЭУС и 3D-моделирования) 3D-моделирование является наиболее эффективным способом клинического N-стадирования рака пищевода при показателе AUC = 0,842 с порогом отсечения = 0,46.

Ключевые слова: рак пищевода, дооперационное стадирование, ROC-анализ, 3D-моделирование.

EVALUATION OF THE EFFECTIVENESS OF MODERN DIAGNOSTIC METHODS IN THE PREOPERATIVE N-STAGING OF ESOPHAGEAL CANCER

Pavelets K.V.[1,2], Protchenkov M.A.[2], Rusanov D.S.[1], Pavelets M.K.[1], Karpova R.A.[1], Orel V.I.[1], Ogloblin A.L.[1], Antipova M.V.[1]

[1]FGBOU VO «St. Petersburg State Pediatric Medical University», St. Petersburg, e-mail: rusanov.vergeltung@yandex.ru;
[2]FGBOU VO «North-West State Medical University. I.I. Mechnikov», St. Petersburg, e-mail: cooperit@mail.ru

For many years, esophageal cancer continues to be one of the most aggressive tumors of the gastrointestinal tract, occupying the 6th place among the indicators of cancer mortality, and accounting for 4.9% of the total number of deaths caused by cancer at the same time, it is the quantitative preoperative detection of involvement in the metastatic process of regional lymphocollectors is the basis for staging esophageal cancer, determines the choice of treatment strategy, indications and schemes of neoadjuvant therapy, determines the volume of lymph node dissection and prognosis for the patient's life. This study presents a comparative analysis of the effectiveness of the use of CT, EUS and 3D - modeling evaluation of lymphogenic metastasis of esophageal cancer in 198 patients who underwent esophageal resection followed by pathomorphological staging of the tumor process in the system of TNM 8 revision (2017). According to the number of results for the above methods of clinical staging, sensitivity, specificity, accuracy were calculated with the calculation of 95% confidence interval, and the classification of error curves or ROC curves was analyzed using a quantitative indicator of the area under the ROC curve (AUC). In terms of sensitivity, specificity, accuracy, operational characteristics of the compared techniques (SCT, EUS and 3 D-modeling), 3D-modeling is the most effective way of clinical N - staging of esophageal cancer with the indicator AUC = 0.842 with the cut-off threshold = 0.46.

Keywords: esophageal cancer, preoperative staging, ROC analysis, 3D modeling.

Рак пищевода на протяжении многих лет продолжает оставаться одной из самых

агрессивных опухолей ЖКТ, занимая 6-е место среди показателей онкологической смертности и составляя 4,9% от общего количества смертей, вызванной онкологической патологией [1]. В большинстве случаев выявление рака пищевода на ранних стадиях затруднено, несмотря на широкое распространение высокоразрешающей эндоскопической диагностики, по причинам поздней обращаемости за медицинской помощью, агрессивности течения опухолевого процесса и отсутствия программ скрининга населения. Наряду с дооперационным уточнением степени инвазии карциномы в стенку органа количественное выявление вовлеченности в метастатический процесс регионарных лимфоколлекторов является основой стадирования рака пищевода. Объективизация клинической стадии эзофагеальной карциномы определяет выбор лечебной стратегии, показания и схемы неоадъювантной терапии, определяет объем лимфодиссекции и предварительный прогноз для жизни пациента. На современном этапе совокупность диагностических методов клинического стадирования N-статуса рака пищевода включает эндоскопическую ультрасонографию (ЭУС) [2-4], тонкоигольную аспирационную биопсию под ЭУС-контролем (ЭУС-ТАБ), трепан-биопсию под ЭУС-контролем [2; 5], эндобронхиальное ультразвуковое исследование (ЭБУС) [6; 7], позитронно-эмиссионную компьютерную томографию (ПЭТ-КТ) [8; 9], которые являются основой клинического дооперационного определения критерия N у больных. Несмотря на постоянное совершенствование существующих и внедрение новых методов диагностики местной распространённости опухолевого процесса, каждый из перечисленных методов имеет свои пределы чувствительности и специфичности, характерные недостатки и ограничения. В этой связи отмечаются значительные расхождения клинических и патогистологических стадий рака пищевода с тенденцией к «недостадированию» ранних и локализованных форм (T1-2N0M0) и «перестадированию» местнораспространенных форм пищеводной карциномы по критерию N, что подтверждается морфологическими заключениями [9-11]. По данным различных авторов, в 30-57% лимфатических узлов, признанных метастатическими по данным СКТ, патоморфологами выявляется лишь доброкачественная гиперплазия [8]. А в ряде случаев, ввиду невозможности проведения эхоэндоскопа в пищевод за опухолевую стриктуру, исследование остается незавершенным, что снижает чувствительность и специфичность ЭУС до 50% [12]. На сегодняшний день показатели диагностической эффективности внутрипросветной ультрасонографии, по данным мировой литературы, в вопросах клинического, дооперационного стадирования рака пищевода весьма вариабельны. Точность методики составляет 66-90%, а чувствительность и специфичность 42% и 93% соответственно [4; 13]. При этом не существует универсального исследования и диагностического алгоритма применения лучевых методик в рамках дооперационного

стадирования местной распространенности эзофагеальной карциномы. Порядок, в котором они используются, является нерегламентированным и зависит возможности каждого конкретного лечебного учреждения, занимающегося данной проблемой. Рассмотренные методики не позволяют получить полноценное представление о количественном и пространственном распространении лимфогенных метастазов рака пищевода, а лишь дополняют друг друга [3; 14]. Методики математико-пространственного объединения неинвазивных методик, компенсирующих недостатки их изолированного применения, на современном этапе остаются недостаточно реализованы. В современной публикации H. Kikuchi с соавт. (2018) показано, что дооперационное стадирование с построением трехмерной пространственной (3D) модели средостения и верхнего этажа брюшной полости помогает хирургам выполнять эзофагэктомию с лимфодиссекцией с более благоприятным прогнозом течения раннего и позднего послеоперационного периода, улучшая отдаленную выживаемость [6]. Однако в мировой литературе описаны единичные попытки совмещения графических данных ЭУС и СКТ для N-стадирования рака желудка [15].

Цель исследования: оценить эффективность изолированного использования спиральной компьютерной томографии, эндоскопической ультрасонографии и 3D-моделирования средостения и верхнего этажа брюшной полости на основе интеграции графических данных СКТ и ЭУС в клиническом N-стадировании рака пищевода.

Материал и методы исследования. В работе представлен сравнительный анализ эффективности использования трех методов оценки лимфогенного метастазирования рака пищевода у 198 больных. Использование изучаемых диагностических модальностей для дооперационного N-стадирования пищеводной карциномы предусматривало верификацию регионарных лимфоузлов с признаками их метастатического поражения и подсчетом абсолютного числа метастатических узлов в количестве от 0 до 7. Интерпретация степени выраженности метастатической лимфаденопатии по градациям от cN0 до cN3 оценивались согласно классификации TNM 8 пересмотра (2017 г.). Спиральная компьютерная томография груди и живота с внутривенным трехфазным контрастным усилением выполнена всем 198 больным. Эндоскопическая ультрасонография с использованием радиального ультразвукового эхоэндоскопа UM160 и процессора ME-2 фирмы Olympus с применением режимов доплеровского сканирования проведена 112 пациентам. 3D-моделирование средостения и верхнего этажа брюшной полости на основе интеграции графических данных ЭУС и СКТ (способ дооперационной оценки лимфогенного метастазирования рака пищевода и желудка – патент РФ № 2653807 от 27.06.2016) произведено у 91 больного исследуемой выборки. Всем 198 больным выполнена резекция пищевода с последующим патоморфологическим стадированием опухолевого процесса. Верификация

распространенности карциномы по критериям pTNM принималась в качестве «золотого стандарта» при оценке информативности методик дооперационного стадирования.

При совпадении данных, полученных с помощью изучаемой клинической методики стадирования, свидетельствующих об отсутствии признаков лимфогенного метастазирования, с результатами патоморфологического исследования фиксировался истинно-отрицательный (ИО) результат. При совпадении клинических данных о количестве пораженных метастазами лимфоузлов в интервалах n=1-2, n=3-6, n=≥7 с данными гистологического исследования о количестве пораженных метастазами 1-2, 3-6, ≥7 лимфоузлов соответственно, регистрировался истинно-положительный (ИП) результат по градациям N1, N2 и N3 соответственно. При занижении изучаемой лучевой методикой числа выявленных лимфогенных метастазов ниже пределов указанных интервалов регистрировался ложноотрицательный (ЛО) результат, а при завышении интервального значения – ложноположительный (ЛП). По количеству ИО, ИП, ЛО, ЛП результатов для вышеуказанных методик клинического стадирования рассчитывались показатели чувствительности (ИП/ИП+ЛО), специфичности (ИО/ИО+ЛП), точности (ИО+ИП/ИП+ИО+ЛО+ЛП) с 95% доверительным интервалом, а также проводился анализ классификации кривых ошибок или ROC-кривых с использованием количественного показателя площади под ROC-кривой (AUC). Согласно классификации экспертной шкалы значение AUC в пределах 0,5-0,6 интерпретировалось как непригодное качество моделирования. Показатель AUC 0,6-0,7 расценивался как среднее качество диагностической модели; 0,7-0,8 – хорошее качество предсказания; а больше 0,8 – как очень хороший метод диагностики.

Распределение больных изучаемой когорты по градациям cN согласно методикам стадирования рака пищевода представлено в таблице.

Распределение больных раком пищевода по градациям N-критерия в зависимости от методик стадирования

Степень регионарного метастазирования РП по TNM 8th ed, 2017	Методика стадирования cN по данным			Методика стадирования pN по патоморфологическим данным
	СКТ	ЭУС	3D-модель	
N0	71 (35,8%)	32 (28,6%)	29 (35,2%)	47 (23,7%)
N1	24 (12,1%)	22 (11,1%)	17 (18,4%)	43 (21,7%)
N2	36 (18,2%)	24 (21,4%)	19 (20,6%)	45 (22,7%)
N3	64 (33,9%)	34 (38,9%)	26 (25,8%)	63 (31,9%)

Точность	44,2%	64,6%	75,8%	100%

Как видно из таблицы, при сравнении числа истинно-положительных результатов выше представленных методов дооперационного стадирования наиболее высокий показатель точности – 75,8%, встречается при использовании методики 3D-моделирования, что говорит о важности использования интегрированного подхода к оценке графических данных предоперационных методов N-стадирования.

Результаты исследования и их обсуждение. При анализе операционных характеристик трех изучаемых диагностических методик в оценке лимфогенной распространенности рака пищевода были получены следующие результаты: диагностическая эффективность СКТ по моделированию N-критерия была оценена как неудовлетворительная по показателю AUC=0,543, расчетной чувствительности и специфичности методики 47,7% и 39,2% соответственно. Расчеты площадей под ROC-кривой показали среднее качество моделирования N-статуса с применением ЭУС (AUC=0,696; порог отсечения при максимальной суммарной чувствительности и специфичности = 0,35) (рисунок 1).

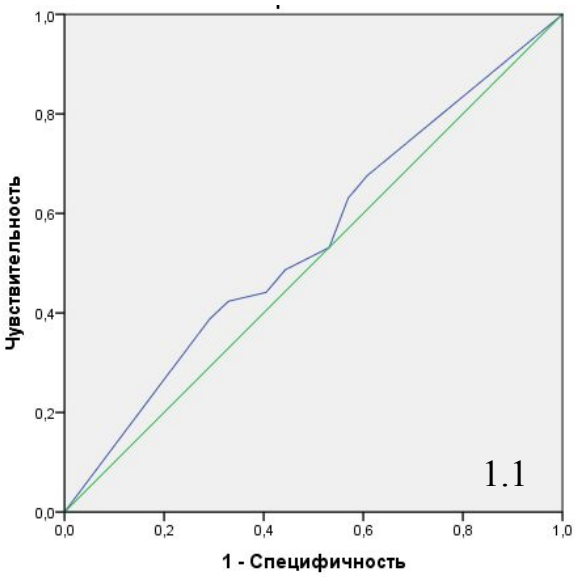

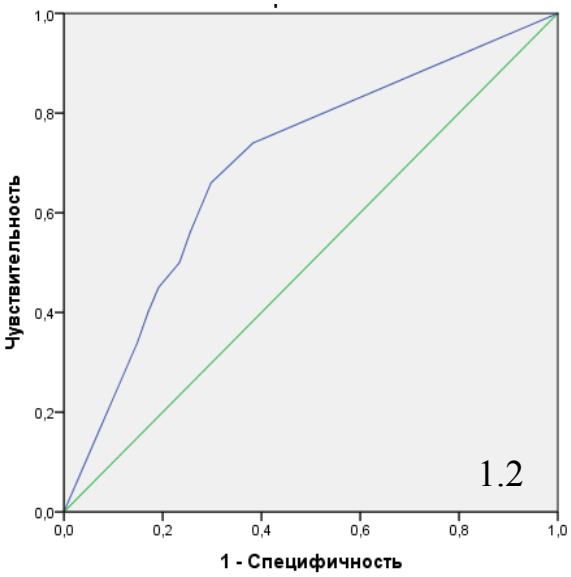

AUC	Стандартная ошибка[M]	Асимптотическая знч.[b]	Асимптотический 95% ДИ	
			Ниж. граница	Верх. граница
Переменные результата проверки: cN СКТ				
0,543	0,042	0,313	0,460	0,626
Переменные результата проверки: cN ЭУС				
0,696	0,047	0,000	0,604	0,797

Рис. 1. Кривые операционных характеристик (ROC-кривые) СКТ и ЭУС в определении cN-статуса с переменными результатов проверки AUC

Согласно рисунку 1, более оптимистичные результаты дооперационного N-стадирования рака пищевода показала эндоскопическая ультрасонография, имеющая среднее качество диагностической процедуры. Чувствительность и специфичность данной методики в оценке N-статуса составила 65,3% и 63,0%. Рассчитанные в нашем исследовании показатели диагностической эффективности ЭУС ниже общемировых, что может объясняться невозможностью в ряде случаев проведения радиального эхоэндоскопа за опухолевую стриктуру. Снижению операционных характеристик метода также способствовало отсутствие в нашей работе технической возможности выполнения тонкоигольной аспирационной биопсии при подозрении на опухолевое поражение различных анатомических структур средостения.

Третий метод 3D-моделирования на основе интегрирования графических данных ЭУС и СКТ средостения верхнего этажа брюшной полости показал значительное увеличение диагностической ценности в стадировании N-критерия по сравнению с вышеописанными изолированно применяемыми методиками. Показатель AUC = 0,842 с порогом отсечения = 0,46 свидетельствует об очень хорошем качестве моделирования N-статуса и о диагностической ценности исследования (рисунок 2). Чувствительность и специфичность методики составляет 77,4% и 72,4% при выявлении градаций метастатически пораженных лимфоузлов при общей точности 75,8%. Данные показатели можно объяснить тем, что методика 3D-моделирования превосходит СКТ и ЭУС за счет возможностей псевдоцветного картирования анатомических структур средостения, прецизионного измерения размера, разграничения мозгового и коркового слоя лимфоузла. Реализуя потенциал вращения и масштабирования модели в различных плоскостях, нивелируются отрицательные стороны ЭУС и СКТ, такие как операторозависимость, отсутствие объемного представления, четкой контрастности объектов и их топографо-анатомической «привязанности» к определенному сегменту средостения. Агрегация положительных эффектов вышеописанных диагностических методов способствует «топографической» локализации лимфоузлов с возможностью определения их структуры при помощи внутрипросветной ультрасонографии.

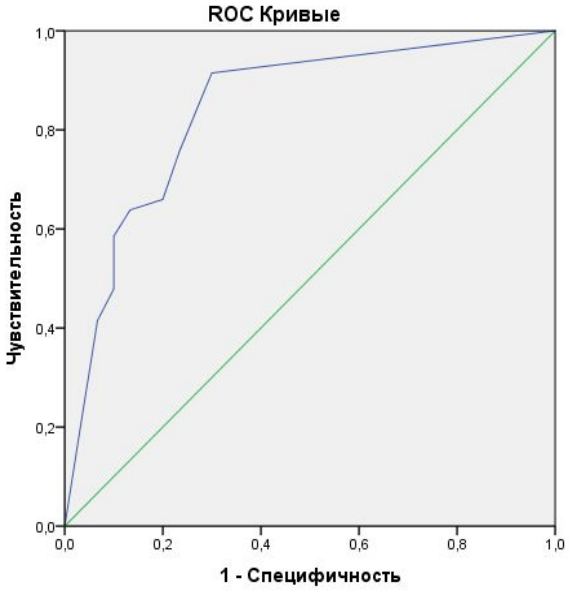

AUC	Стандартная ошибка[a]	Асимптотическая знч.[b]	Асимптотический 95% ДИ	
			Нижняя граница	Верхняя граница
Переменные результата проверки: cN 3D-модель				
0,842	0,044	0,000	0,755	0,929

Рис. 2. Кривая операционных характеристик 3D-модели в определении cN-статуса и переменные результата проверки площади под кривой (AUC)

Выводы. По показателям чувствительности, специфичности, точности, операционным характеристикам сравниваемых методик (СКТ, ЭУС и 3D-моделирования) 3D-моделирование средостения и верхнего этажа брюшной полости является наиболее эффективным способом клинического N-стадирования рака пищевода с наибольшей диагностической ценностью за счет эффекта усиления «положительных» сторон и нивелирования недостатков спиральной компьютерной томографии и эндоскопической ультрасонографии.

Список литературы

1. Estimated cancer incidence, mortality and prevalence worldwide 2012, esophageal cancer // Globocan. [Электронный ресурс]. URL: http://globocan.iarc.fr. (дата обращения: 20.05.2019).
2. Нечипай А.М., Орлов С.Ю., Федоров Е.Д. ЭУС-бука. М.: Практическая медицина, 2013. 398 с.

3. Jeong D.Y., Kim M.Y., Lee K.S., Choi J.Y., Kim S.J., Chung M.J., Min Y.W., Kim H.K., Zo J.I., Shim Y.M., Sun J.M. Surgically resected T1- and T2-stage esophageal squamous cell carcinoma: T and N staging performance of EUS and PET/CT. Cancer Med. 2018. Vol. 7. No 8. P. 3561-3570.
4. Schreurs L.M., Janssens A.C., Groen H., Fockens P., van Dullemen H.M., van Berge Henegouwen M.I., Sloof G.W., Pruim J., van Lanschot J.J., Steyerberg E.W., Plukker J.T. Value of EUS in Determining Curative Resectability in Reference to CT and FDG-PET: The Optimal Sequence in Preoperative Staging of Esophageal Cancer. Ann. Surg. Oncol. 2016. No 23. Suppl 5. P. 1021-1028.
5. Foley K.G., Arfon P., Lewis W.G., Roberts S.A. The 100 most cited articles investigating the radiological staging of oesophageal and junctional cancer: a bibliometric analysis. Insights into Imaging. 2016. Vol. 4. No 7. P. 619-628.
6. Kikuchi H. Takeuchi H. Future Perspectives of Surgery for Esophageal Cancer. Ann. Thorac. Cardiovasc. Surg. 2018. Vol. 24. No 5. P. 219-222.
7. Liberman M., Hanna N., Duranceau A., Thiffault V., Ferraro P. Endobronchial ultrasonography added to endoscopic ultrasonography improves staging in esophageal cancer. Ann. Thorac. Surg. 2013. Vol. 96. No 1. P. 232-236.
8. Choi J., Kim S.G., Kim J.S., Jung H.S., Song I.S. Comparison of endoscopic ultrasonography (EUS), positron emission tomography (PET), and computed tomography (CT) in the preoperative locoregional staging of resectable esophageal cancer. Surg. Endosc. 2010. No 24. P. 1380-1386.
9. Mansfield S.A., El-Dika S., Krishna S.G., Perry K.A., Walker J.P.. Routine staging with endoscopic ultrasound in patients with obstructing esophageal cancer and dysphagia rarely impacts treatment decisions. Surg. Endosc. 2017. Vol. 31. No 8. P. 3227-3233.
10. Li H., Fang W., Yu Z., Mao Y., Chen L., He J., Rong T., Chen C., Chen H., Chen K., Du M., Han Y., Hu J., Fu J., Hou X., Gong T., Li Y., Liu J., Liu S., Tan L., Tian H., Wang Q., Xiang J., Xu M., Ye X., You B., Zhang R., Zhao Y. Society of Esophageal Tumor, Chinese Anti-Cancer Association. Chinese expert consensus on mediastinal lymph node dissection in esophagectomy for esophageal cancer (2017 edition). J. Thorac. Dis. 2018. Vol. 10. No 4. P. 2481-2489.
11. Wani S., Das A., Rastogi A., Drahos J., Ricker W., Parsons R., Bansal A., Yen R., Hosford L., Jankowski M., Sharma P., Cook M.B. Endoscopic ultrasonography in esophageal cancer leads to improved survival rates: results from apopulation-based study. Cancer. 2015. Vol. 121. No 2. P. 194-201.
12. Jiang C., Chen Y., Zhu Y., Xu Y. Systematic review and meta-analysis of the accuracy of 18F-FDG PET/CT for detection of regional lymph node metastasis in esophageal squamous cell carcinoma. J. Thorac. Dis. 2018. Vol. 10. No 11. P. 6066-6076.

13. Khan M.A., Grimm I.S., Ali B., Nollan R., Tombazzi C., Ismail M.K., Baron T.H. A meta-analysis of endoscopic ultrasound-fine-needle aspiration compared to endoscopic ultrasound-fine-needle biopsy: diagnostic yield and the value of onsite cytopathological assessment. Endosc. Int. Open. 2017. Vol. 5. No 5. P. 363-375.
14. Rice T.W., Patil D.T., Blackstone E.H. 8th edition AJCC/UICC staging of cancers of the esophagus and esophagogastric junction: application to clinical practice. Ann. Cardiothorac. Surg. 2017. Vol. 6. No 2. P. 119-130.
15. Nie R.C., Yuan S.Q., Chen X.J., Chen S., Xu L.P., Chen Y.M., Zhu B.Y., Sun X.W., Zhou Z.W., Chen Y.B. Endoscopic ultrasonography compared with multidetector computed tomography for the preoperative staging of gastric cancer: a meta-analysis. World J. Surg. Oncol. 2017. Vol. 15. No 1. P. 113-118.