УДК 796:612.171.1

НЕКОТОРЫЕ ФИЗИОЛОГИЧЕСКИЕ ОСОБЕННОСТИ ПОКАЗАТЕЛЕЙ ЭКГ У СПОРТСМЕНОВ В ПОДРОСТКОВОМ ВОЗРАСТЕ

Шувалова Н.В.[1], Драндров Г.Л.[1], Леженина С.В.[2], Карпунина А.В.[2], Московский А.В [2], Малова К.А.[2], Рыбин А.В.[2]

[1]Чувашский государственный педагогический университет им. И.Я. Яковлева, Чебоксары, e-mail: gerold49@mail.ru;
[2]Чувашский государственный университет, Чебоксары, e-mail: svl-8@bk.ru

Интерпретация электрокардиограммы в педиатрической практике является сложной задачей для спортивных врачей, поскольку те патологические изменения на ЭКГ, которые могут наблюдаться у взрослого человека, не всегда говорят о патологии сердечно-сосудистой системы в подростковом возрасте. В статье приводится описание клинического случая с мальчиком 12 лет, систематически занимающимся футболом. У него были зафиксированы изменения на ЭКГ в покое (неполная блокада правой ножки пучка Гиса и нарушение процессов реполяризации), но не выявлены изменения на ЭКГ при постепенно повышающейся велоэргометрический нагрузке. Дальнейшие наблюдения за мальчиком показали, что через два года систематических тренировок, в 14-летнем возрасте, «плохой показатель» на ЭКГ не наблюдался. Ребенок продолжает заниматься футболом. Авторы приходят к заключению, что спортивным врачам и тренерам при решении вопроса о допуске детей к спортивным занятиям необходимо учитывать физиологические особенности сердечно-сосудистой системы по показателям ЭКГ, включая частоту сердечных сокращений, ритм, направление электрической оси сердца, интервалы. Для дифференцировки возрастных физиологических изменений и органической патологии сердечно-сосудистой системы у детей, систематически занимающихся спортом, необходимо проводить дополнительные кардиологические обследования, такие как эхокардиография, суточное мониторирование ЭКГ.

Ключевые слова: электрокардиограмма, гипертрофия правого желудочка, физиологические особенности сердечно-сосудистой системы, эргометрия, эхокардиографическое исследование, футболист, возраст 12 лет.

SOME PHYSIOLOGICAL FEATURES OF ELECTROCARDIOGRAM INDICATORS IN ATHLETES IN ADOLESCENCE

Shuvalova N.V.[1], Drandrov G.L.[1], Lejenina S.V.[2], Karpunina A.V.[2], Moscovsky A.V.[2], Malova K.A.[2], Rybin A.V.[2]

[1]I.Ya. Yaskovlev Chuvash State Pedagogical University, e-mail: gerold49@mail.ru;
[2]I.N. Ulyanov Chuvash State University, Cheboksary, e-mail: svl-8@bk.ru

Interpretation of electrocardiogram in pediatric practice is a difficult task for sports doctors, as those pathological changes in electrocardiogram, which can be observed in an adult, do not always speak about cardiovascular pathology in adolescence. The article describes a clinical case involving a 12-year-old boy who is systematically involved in football. He had recorded changes at the electrocardiogram alone (incomplete blockade of the right leg of the Gissa beam and disruption of repolarization processes), but no changes were detected on the electrocardiogram with a gradually increasing cycling ergometric load. Further observations of the boy showed that after two years of systematic training, at the age of 14, there was no "bad indicator" on the electrocardiogram. The boy continues to play football. The authors conclude that sports doctors and trainers should take into account the physiological characteristics of the cardiovascular system in terms of electrocardiogram indicators, including heart rate, rhythm, direction of the electric axis of the heart, intervals. Additional cardiac examinations, such as echocardiography and daily electrocardiogram monitoring, are needed to differentiate age-related physiological changes and organic cardiovascular pathology in children who are systematically engaged in sports.

Keywords: electrocardiogram, right ventricular hypertrophy, physiological features of the cardiovascular system, ergometry, echocardiographic study, football player, age 12 years.

Спортивные врачи, регулярно наблюдающие спортсменов разных возрастов, выявляют до 20% клинически значимых отклонений, таких как синдром удлиненного интервала QT, гипертрофия желудочков или эктопия [1, 2]. Часть проблемы интерпретации ЭКГ у детей

заключается в том, что обычно «ненормальные» электрокардиографические показатели у взрослых могут быть нормальными для детей различных возрастных групп. Эти различия являются результатом изменений, обусловленных развитием миокарда и сосудистой системы в целом. Возможно, они свидетельствуют о функциональной незрелости сердечно-сосудистой системы. Знание физиологических основ сердечно-сосудистой системы детского организма позволяет более точно интерпретировать данные ЭКГ, а именно частоту сердечных сокращений, интервалы, ритм, направление электрической оси сердца.

Цель исследования: выявить особенности возрастных физиологических изменений деятельности сердечно-сосудистой системы у детей подросткового возраста, систематически занимающихся спортом.

Материалы и методы исследования: ЭКГ-исследование, эргометрическое исследование, ЭХО-кардиография, медицинская карта.

12-летний футболист был осмотрен в рамках профилактического медицинского осмотра в спортивном диспансере. Ребенок не имел в анамнезе заболеваний, фармакологический анамнез отрицателен. Его родители были абсолютно здоровы. Он занимался в спортивной школе по футболу 3 года, тренировался 3–4 раза в неделю по 2 часа. Чувствовал себя хорошо, никаких жалоб не предъявлял. При осмотре выявлены вальгусная деформация коленных суставов, слабость мышц живота, рост 150,5 см, вес 48 кг, ИМТ 21.

Результаты исследования и их обсуждение. Осмотр начали с регистрации ЭКГ в покое и в условиях постепенно увеличивающейся велоэргометрической нагрузки.

При анализе ЭКГ в покое было выявлено: синусовый ритм с частотой пульса 85 ударов в минуту с нормальными параметрами проведения и желудочковым QRS-комплексом по типу неполной блокады правой ножки пучка Гиса. Кроме того, было зафиксировано нарушение процессов реполяризации (в отведении V1 – отрицательная волна T, в отведении V2 – двухфазная волна T, в отведениях V3–4 – отрицательная волна T с горизонтальными углублениями ST до 0,5 мм, в отведении V5 – двухфазная волна T), переходная зона находится в отведении V6 (рис. 1).

Рис. 1. Электрокардиограмма спортсмена в покое

Затем выполнили эргометрическое исследование, где тест продолжался в общей сложности 12 минут, фаза нагрузки – 7 минут, нагрузка – 152 Вт, т.е. 3,2 Вт/кг, и частота сердечных сокращений – 182 уд/мин. Т-волны были положительными, но это увеличение Т-волны актуально только в случае стенокардии или ишемических изменений сегмента ST [1, 2]. Во время теста молодой спортсмен не предъявлял жалоб на боли в области сердца, но тест был прекращен из-за жалоб на общую усталость. Во время теста не было зарегистрировано нарушений ритма и ишемических изменений. Артериальное кровяное давление находилось в пределах физиологической возрастной нормы (рис. 2).

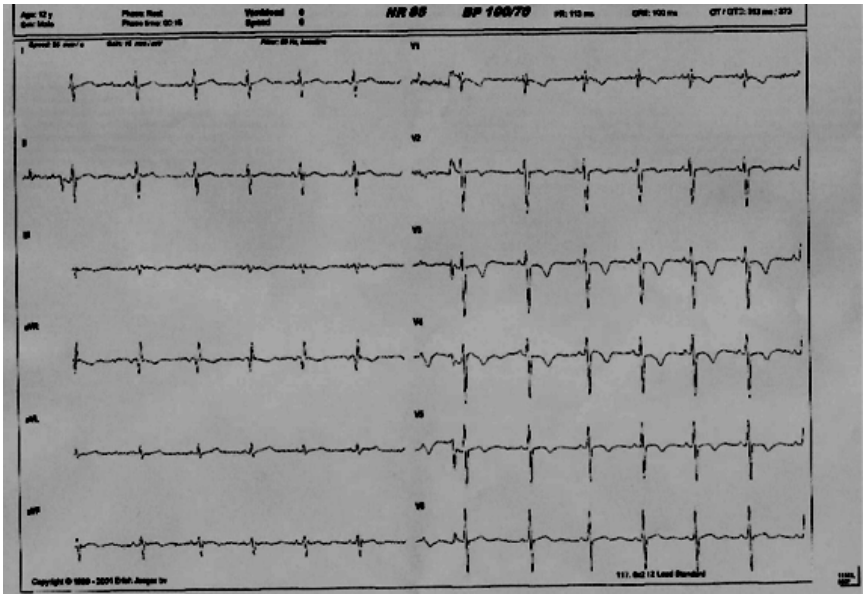

Рис. 2. Электрокардиограмма спортсмена при нагрузке

Для дальнейшего уточнения патологии молодому спортсмену провели

эхокардиографическое исследование в состоянии покоя, при котором патологических изменений не было выявлено. Размеры полости левого желудочка в диастолу составляли 44 мм, в систолу – 29 мм; размеры полости правого желудочка в диастолу – 15 мм, фракция выброса левого желудочка – 64%. Размеры камер по ЭХО-КГ соответствовали физиологическим возрастным нормам [3, 4]. Гипертрофия правого желудочка не была подтверждена. Молодому игроку разрешили заниматься спортом без каких-либо ограничений.

Интересно отметить физиологию изменений ЭКГ в течение жизни ребенка. Быстрые изменения в изображении ЭКГ происходят в течение первого года жизни ребенка в результате быстрого физиологического развития системы кровообращения и сердца. Другие изменения происходят постепенно до зрелости. У плода кровь отводится из легких с помощью открытого артериального протока, и системное кровообращение зависит главным образом от правых отделов сердца. Поэтому правый желудочек больше левого. После закрытия артериального протока в младенчестве работа левого желудочка увеличивается. Левый желудочек расширяется и утолщается, так что в конце первого года жизни левый желудочек более чем в два раза сильнее правого желудочка [3, 5, 6].

Это находит отражение и в физиологических параметрах систем организма, и в результатах ЭКГ, включая частоту сердечных сокращений, электрическую ось сердца, интервалы (PQ, комплекс QRS, амплитуды волн R и S, а также вольтаж зубца T [7, 8].

Гипертрофия правого желудочка может возникнуть при:

- хронических заболеваниях легких (хронической обструкции дыхательных путей, бронхоэктазии и т.д.);
- тромбоэмболии легочной артерии (при рецидивирующей, вызывающей легочную гипертензию);
- идиопатической легочной гипертензии; врожденных пороках сердца (тетраде Фалло, легочном стенозе, митральном стенозе и недостаточности митрального клапана, дефекте межжелудочковой перегородки);
- при длительном пребывании на большой высоте.

В подобных случаях изменения на ЭКГ носят типичный характер. Тем не менее диагностические критерии изменений ЭКГ для гипертрофии правого желудочка составляют не более 50%.

Диагностические критерии гипертрофии правого желудочка основаны главным образом на так называемых прямых и косвенных признаках (в основном отражающих позиционные изменения). Электрическая ось сердца – вертым зубцом T – эти признаки свидетельствуют о перенапряжении правого желудочка.

В большинстве случаев при выявлении на ЭКГ признаков гипертрофии правого желудочка невозможно диагностировать заболевание, которое ее вызывает, и поэтому важно выполнить другое исследование сердца – ЭХО-КГ.

Морфологию зубца Т трудно интерпретировать у детей. При рождении зубец Т может быть высоким, плоским или инвертированным. Тем не менее в течение нескольких дней после рождения перевернутый зубец Т может быть физиологической нормой. Фактически Т-волны в этом возрасте указывают на гипертрофию правого желудочка. Ювенильные перевернутые зубцы Т, обычно наблюдаемые в отведениях V1–V3, присутствуют до 8 лет, но эти результаты могут сохраняться и в подростковом возрасте, и даже во взрослом состоянии, и чаще наблюдаются у женщин, чем у мужчин [9, 10].

Однако изменения в области ST-T и инверсия зубцов Т способны также указывать на перегрузку гипертрофированного правого желудочка и могут встречаться при некоторых патологических состояниях [9, 11, 12].

Гипертрофическая кардиомиопатия – это асимметричная недилатационная гипертрофия левого желудочка, наиболее поражающая перегородку желудочка. Хотя в большинстве случаев заболевание диагностируется у взрослых, иногда оно обнаруживается и у детей [13, 14]. На ЭКГ определяются признаки гипертрофии левого предсердия и левого желудочка, аномалии сегмента ST, инверсия зубца Т, узкие колебания Q и малое значение R в боковых отведениях.

Миокардит – острое воспаление миокарда, часто встречается как у детей, так и у взрослых. Признаки и симптомы часто неспецифичны, особенно у новорожденных, и вызваны недостаточной работой сердца. На ЭКГ могут присутствовать некоторые изменения. Основными являются синусовая тахикардия, особенно если она выше ожидаемой для данного возраста или температуры (обычно 10 ударов в минуту на каждую единицу повышенной температуры) [15-17]. Встречаются другие аритмии, такие как желудочковая эктопия, атриовентрикулярная блокада второй и третьей степени. Также могут наблюдаться патология сегмента ST, зубца Т или его инверсия, низкий вольтаж комплекса QRS <5 мм во всех отведениях с конечностей. Острый миокардит может возникать у детей и имеет типичные признаки ЭКГ, такие как диффузная элевация сегмента ST и депрессия сегмента PR (с реципрокными изменениями в отведениях AVR и V1).

К основным причинам миокардита относятся: поражения вирусами (такими как Коксаки, ЕСНО, аденовирусы, вирусы гриппа, герпеса, ЦМВ, гепатита В и С, краснухи, арбовирусы, ВИЧ, энтеровирусы) – более чем в 50% случаев; бактериальные заболевания (источниками служат стрептококки, стафилококки, боррелии, коринебактерии дифтерии, сальмонеллы, микобактерии туберкулеза, хламидии, легионеллы, риккетсии); заболевания,

вызванные простейшими (такими как трипаносомы, токсоплазмы); паразитарные инфекции (поражение эхинококками, трихинеллами); поражение грибами (кандидами, аспергиллами, кокцидиоидомицетами, гистоплазмами); неинфекционные, аутоиммунные заболевания (коллагенозы, васкулиты); воздействие токсических веществ (антрациклинов, катехоламинов, кокаина, парацетамола, лития); радиоактивное излучение; аллергия (в том числе лекарственная – на пенициллины,ампициллин, гидрохлоротиазид, метилдопу, сульфаниламиды).

Проявления миокардита зависят от распространенности и локализации поражения. Даже небольшой очаг может привести к выраженным симптомам. Однако встречаются и бессимптомные формы. Обычно при миокардитах преобладают симптомы основного инфекционного заболевания, чаще с лихорадкой, иногда – с общей интоксикацией и другими признаками.

Кроме того, поскольку поражается мышечная ткань сердца, то при определенных формах миокардита в той или иной степени присутствуют симптомы сердечной недостаточности, которые выражаются в появлении следующих признаков: острая боль в области сердца, утомляемость, сердцебиение, аритмии, эпизоды пониженного артериального давления. Основным проявлением сердечной недостаточности является одышка при различной физической нагрузке, а при запущенных случаях – и в покое.

Диагностика включает:

- общий анализ крови (повышение СОЭ как признак воспаления);
- биохимический анализ крови: СРБ (С-реактивный белок) – также признак воспалительного процесса, BNP (натрий-уретический пептид) – доказывает наличие сердечной недостаточности, тропонины – маркеры некроза миокарда;
- анализ на антитела к клеткам миокарда (положителен при аутоиммунной природе заболевания);
- ЭКГ (определяются признаки нагрузки на сердце, различные блокады проведения импульса, аритмии);
- УЗИ сердца (выявляются всевозможные изменения структуры и функций сердца);
- рентгенологическое исследование (определяются увеличение размеров сердца, жидкость в плевральной полости, застой крови в сосудах легких);
- МРТ сердца;
- коронароангиография (для исключения ишемической природы заболевания);
- эндомиокардиальная биопсия по показаниям (взятие кусочка ткани сердца для гистологического исследования – позволяет обнаружить причину заболевания).

Диагноз миокардита может быть предположен при возникновении сердечной

недостаточности, развившейся через несколько недель после вирусной инфекции, особенно у пациента молодого возраста (до 40 лет).

В современных реалиях окончательный диагноз возможен только при его ревматической природе. Во всех остальных случаях диагноз во многом условен и определяется лишь квалификацией и опытом врача, даже при использовании всего спектра современных инструментальных и лабораторных методов исследования.

Следовательно, нельзя недооценивать результаты, полученные на ЭКГ в состоянии покоя, в случае сомнений следует проводить дальнейшее кардиологическое обследование для подтверждения или опровержения заболевания сердца, которое могло бы стать причиной внезапной смерти спортсмена.

Заключение. Авторы данной статьи хотели подчеркнуть, что те патологические изменения на ЭКГ, которые могут наблюдаться у взрослого человека, не всегда говорят о патологии сердечно-сосудистой системы в подростковом возрасте.

Рассмотрение клинического случая мальчика 12 лет, занимающегося футболом, у которого были зафиксированы изменения на ЭКГ в покое (неполная блокада правой ножки пучка Гиса и нарушение процессов реполяризации), но не выявлены изменения на ЭКГ при нагрузке, еще раз подчеркивает важность комплексного подхода в решении данного вопроса. Дальнейшее наблюдение мальчика показало, что в 14-летнем возрасте «плохой показатель» на ЭКГ не наблюдался. Ребенок продолжает заниматься футболом.

Следовательно, спортивным врачам и тренерам необходимо учитывать физиологические особенности сердечно-сосудистой системы у детей при допуске к спортивным занятиям. Для дифференцировки возрастных физиологических изменений и органической патологии сердечно-сосудистой системы у занимающихся спортом детей следует проводить дополнительные кардиологические обследования, такие как эхокардиография, суточное мониторирование ЭКГ.

Список литературы

1. Здравкович М., Милованович Б., Неделкович И., Кротин М., Солдатович И. Ранние изменения электрокардиограммы у профессиональных футболистов предподросткового возраста // Артериальная гипертензия. 2015. № 1. С. 32- 39.
2. Ивянский С.А., Балыкова Я.А., Урзяева А.Н., Загрядская Л.С., Солдатов Ю.О., Самарин А.В. Некоторые особенности ЭКГ у детей, занимающихся спортом // Практическая медицина. 2013. № 6. С. 109–113.
3. Нормативные параметры ЭКГ у детей и подростков / Под ред. М.А. Школьникова. М.,

2010. 232 с.
4. Chan T.C., Sharieff G.Q., Brady W.J. Electrographic manifestation: Pediatric ECG. Ann Emerg. Med. 2018. Vol. 35(4). P. 421–430.
5. Wathen J.E., Rewers A.B., Yetman A.T., Schaffer M.S. Accuracy of ECG interpretation in the pediatric emergency department. Ann Emerg. Med. 2015. Vol. 46. P. 507–511.
6. Allen H.D., Gutgesell H.P., Clark E.B., Driscoll D.J. Moss and Adams' heart disease in infants, children, and adolescents. 6th ed. Philadelphia, PA.: Lippincott, Williams and Wilkins. 2011. 217 p.
7. Bramwell K., Chan T.C., Brady W., Harrigan R., Ornato J., Rosen P., eds. The pediatric electrocardiogram. ECG in emergency medicine and acute care. Philadelphia, PA: Elsevier/Mosby. 2015. P. 22–27.
8. Sharieff G.Q., Rao S.O. The pediatric ECG. Emerg. Med. Clin. North Am. 2016. V. 24. P. 195–208.
9. Aschermann M. Kardiologie. Praha: Galén, 2014. 167 p.
10. Marcus F.L., McKenna W.J., Sherrill D., et al. Diagnosis of arrhytmogenic right ventricular cardiomyoparthy / displasia: proposed modification of the task forse criteria. Circulation. 2010. V. 121. N. 13. P. 1533-1541.
11. Mazzanti A., Kanthan A., Monteforte N., Memmi M., Bloise R., Novelli V. et al. Novel insight into the natural history of short QT syndrome. J. Am. Coll. Cardiol. 2014. V. 63 (13). P. 1300-1308. DOI: 10.1016/j.jacc.2013.09.078.
12. Ellinor P.T., Lunetta K.L., Albert C.M., Glazer N.L., Ritchie M.D., Smith A.V. et al. Meta-analysis identifies six new susceptibility loci for atrial fibrillation. Nat. Genet. 2012. V. 44(6). P. 670-675. DOI: 10.1038/ng.2261.
13. Jouriles N., Marx J., Hockberger R., Walls R., eds. Pericardial and myocardial disease. Rosen's emergency medicine concepts and clinical practice. St. Louis, Mo: Mosby, 2016. P. 1280–1299.
14. Weisz S.H., Limongelli G., Pacieo G. et al. Left ventricular non compaction in children. Congent Heart Dis. 2010. V. 5(5). P. 284-297.
15. Wylie T.W., Sharieff G.Q. Cardiac disorders in the pediatric patient. Emerg. Med. Rep. 2015. V. 10. P. 1–12.
16. Zipes D.P., Jalife J. Cardiac electrophysiology. From cell to bedside. Fifth edition. Ventricular arrhythmias: mechanisms, features, and, management. Elsevier. 2010. P. 675-669, 723-779.
17. Beqqali A., Monshjuwer-Kloots J., Monteiro R., Welling M., Bakkers J., Ehler E. et al. CHAP is newly identified Z-disk protein essential for heart and skeletan muscle function. J. Cell. Sci. 2010. V. 123 (Pt. 7). P. 1141-1150. DOI: 10.1242/jcs.063859.