

КЛИНИКО-МОРФОЛОГИЧЕСКИЕ ИЗМЕНЕНИЯ У ПАЦИЕНТОВ СО СТАРЕНИЕМ КОЖИ ПОСЛЕ ПРИМЕНЕНИЯ РЕТИКУЛИРОВАННОГО КОЛЛАГЕНА

¹Борzych О.Б., ²Петрова М.М., ^{2,3}Шнайдер Н.А., ⁴Затолокина М.А.,
⁵Демьяненко И.А., ⁶Данилова С.В.

¹Клиника пластической хирургии и косметологии «Доктор Альбрехт», Воронеж, e-mail: kurumchina@mail.ru;

²ФГБОУ ВО «Красноярский государственный медицинский университет имени профессора В.Ф. Войно-Ясенецкого» Министерства здравоохранения Российской Федерации, Красноярск;

³ФГБУ «Национальный медицинский исследовательский центр психиатрии и неврологии имени В.М. Бехтерева» Министерства здравоохранения Российской Федерации, Санкт-Петербург;

⁴ФГБОУ ВО «Курский государственный медицинский университет» Министерства здравоохранения Российской Федерации, Курск;

⁵ФГБУ «Национальный исследовательский центр эпидемиологии и микробиологии имени почетного академика Н.Ф. Гамалеи», Москва;

⁶Клиника «Галактика», Москва

Целью настоящей работы стало изучение эффективности применения препарата на основе ретикулированного коллагена на основе данных клинического и морфологического исследования, в сравнительном аспекте с комбинированным применением препаратов на основе ретикулированного (MIRACOLL filler) и неретикулированного коллагена (Collost[®] micro). Проведено проспективное сравнительное исследование с участием 24 женщин от 33 до 63 лет. 12 пациентам (первая группа) был введен только препарат MIRACOLL filler, 12 пациентам (вторая группа) – дополнительно к препарату MIRACOLL filler было проведено однократное внутридермальное инъекционное введение препарата Collost[®] micro. Оценка выраженности старения кожи и оценка результата до и после была проведена с помощью валидированных шкал и опросников. При гистологическом исследовании применялись окрашивания гематоксилином и эозином, по Малори, по Ван-Гизону, пикросириусом красным с проведением поляризационной микроскопии. При статистической обработке были использованы методы непараметрической статистики (критерии Манна – Уитни, Вилкоксона, точный тест Фишера для качественных показателей). Была показана высокая клиническая эффективность проведения процедуры у пациентов двух групп на протяжении всего срока наблюдения, без статистически значимой разницы между группами ($p > 0,05$). После проведения коллагенотерапии у пациентов двух групп было отмечено уменьшение выраженности инволюционных изменений кожи, результат сохранялся на протяжении всего срока наблюдения. При проведении гистологического исследования были отмечены морфологические изменения, наиболее выраженные у пациентов второй группы. В первой группе через 1,5 месяца выявлено значимое увеличение количества коллагеновых волокон III типа, что свидетельствует об активации неоколлагеногенеза. Во второй группе у пациентов возрастом 41, 59 и 63 года значимое увеличение соотношения волокон коллагена III типа к I типу было выявлено на сроках 1,5 месяца и 3 месяца.

Ключевые слова: инволюционные изменения кожи, эстетическая медицина, омоложение, косметология, коллаген.

CLINICAL AND MORPHOLOGICAL CHANGES IN PATIENTS WITH SKIN AGING AFTER THE USE OF RETICULATED COLLAGEN

¹Borzykh O.B., ²Petrova M.M., ^{2,3}Shnayder N.A., ⁴Zatolokina M.A.,
⁵Demyanenko I.A., ⁶Danilova S.V.

¹Plastic Surgery and Cosmetology Clinic "Doctor Albrecht", Voronezh, e-mail: kurumchina@mail.ru;

²Prof. V.F. Voyno-Yasenetsky Krasnoyarsk State Medical University of the Ministry of Health of the Russian Federation, Krasnoyarsk;

³Bekhterev National Medical Research Center for Psychiatry and Neurology of the Ministry of Health of the Russian Federation, Saint Petersburg;

⁴Kursk State Medical University of the Ministry of Health of the Russian Federation, Kursk;

⁵N.F. Gamaleya National Research Center of the Ministry of Health of the Russian Federation, Moscow;

⁶Galaktika Clinic, Moscow

The purpose of this work was to study the effectiveness of the use of a product based on reticulated collagen based on clinical and morphological research data, in a comparative aspect with the combined use of products based on reticulated (MIRACOLL filler) and non-reticulated collagen (Collost® micro). Materials and methods. A prospective comparative study was conducted with the participation of 24 women aged 33 to 63 years. Only MIRACOLL filler was administered to 12 patients (group 1), 12 (group 2) – in addition to MIRACOLL filler, a single intradermal injection of Collost® micro was performed. Assessment of the severity of skin aging and evaluation of the result before and was carried out using validated scales and questionnaires. Histological examination used staining with hematoxylin and eosin, Malory, Van Gieson, picrosirius red with polarization microscopy. Nonparametric statistical methods were used in statistical processing (Mann—Whitney, Wilcoxon criteria, Fisher's exact test for qualitative indicators). Results. The high clinical efficacy of the procedure was shown in patients of the two groups throughout the entire follow-up period, without a statistically significant difference between the groups ($p>0.05$). After collagen therapy, a decrease in the severity of involuntional skin changes was noted in patients of two groups, the result was maintained throughout the entire follow-up period. During the histological examination, morphological changes were noted, most pronounced in patients of group 2. In group 1, after 1.5 months, a significant increase in the number of type III collagen fibers was revealed, which indicates the activation of neocollagenesis. In group 2, in patients aged 41, 59 and 63, a significant increase in the ratio of type III to type I collagen fibers was detected at 1.5 months and 3 months.

Keywords: involuntional skin changes, aesthetic medicine, rejuvenation, cosmetology, collagen

Старение, в том числе старение кожи, – неизбежный, прогрессирующий процесс, оказывающий значительное влияние на социальную активность (межличностное общение) людей [1]. Потребность в сохранении социальной активности с возрастом привела к разработке множества методов эстетической медицины, направленных на замедление или коррекцию возрастных изменений кожи [2]. В данной области нехирургические методы продолжают занимать лидирующие позиции, что связано с меньшей травматичностью и меньшим сроком реабилитации после проведения процедуры. Среди нехирургических методик достаточно большое внимание уделяется инъекциям наполнителей (филлеров) и применению коллагеностимуляторов. Введение наполнителей (препараты на основе ретикулированной гиалуроновой кислоты, коллагена) способствует восстановлению утраченного с возрастом объема мягких тканей. Применение коллагеностимуляторов способствует активизации неоколлагеногенеза в дерме, в результате чего происходит улучшение структуры кожи, уменьшение выраженности инволюционных изменений [3–5].

История применения препаратов на основе коллагена берет начало в 1981 г., когда FDA был зарегистрирован первый препарат на основе коллагена (Zyderm) в качестве наполнителя для применения в эстетической медицине [6]. В России первый препарат на основе коллагена был зарегистрирован в 2003 г. («Коллост»). Этот препарат представляет собой гель на основе нативного нереконструктивного коллагена, без дополнительных сшивок, с сохранением пространственной трехспиральной структуры молекулы коллагена. Введенный внутридермально препарат служит матрицей для направленной тканевой регенерации – активизирует синтез собственного коллагена. Следующим этапом развития коллагенотерапии в России в 2021 г. стало создание препарата на основе микронизированного коллагена I типа (Collost® micro) и препарата на основе ретикулированного коллагена MIRACOLL filler. Преимуществом препарата Collost® micro является высокая клиническая эффективность

благодаря поддержанию увлажнения кожи (за счет увеличения отрицательно заряженных функциональных групп), стимуляции образования аутологичной соединительной ткани и биоинтеграции. Препараты Collost[®] micro и гель «Коллост» являются препаратами на основе неретикулированного коллагена, срок деградации которого определяется периодом полураспада коллагена I типа в организме (около 28 дней) [3].

Для увеличения продолжительности нахождения препарата в тканях и эффективного заполнения складок применяются препараты на основе сшитого (ретикулированного) коллагена. Таким препаратом является препарат MIRACOLL filler, состоящий из волокнистых микрочастиц коллагена, стабилизированного водорастворимым карбодиимидом. Микрочастицы коллагена диспергированы в стерильном физиологическом растворе хлорида натрия. Данный препарат сочетает преимущества использования наполнителей (длительное восполнение потерянного объема мягких тканей) и коллагеностимуляторов (подкожное введение – армирование – стимулирует неоколлагеногенез на уровне дермы) [7].

Несмотря на длительную историю применения коллагенотерапии в эстетической медицине, работ по оценке клинической и морфологической эффективности применения препаратов на основе коллагена недостаточно.

Целью настоящей работы стало изучение эффективности применения препарата на основе ретикулированного коллагена на основе данных клинического и морфологического исследования, в сравнительном аспекте с комбинированным применением препаратов на основе ретикулированного (MIRACOLL filler) и неретикулированного коллагена (Collost[®] micro) при коррекции инволюционных изменений.

Материалы и методы исследования

Проспективное сравнительное исследование было проведено на базе Центра коллективного пользования «Молекулярные и клеточные технологии» КрасГМУ им. проф. В.Ф. Войно-Ясенецкого и клиники пластической хирургии и косметологии «Доктор Альбрехт». Исследование было одобрено локальным этическим комитетом (ЛЭК) ФГБОУ ВО КрасГМУ им. проф. В.Ф. Войно-Ясенецкого № 119/2023 от 07.06.2023 г. Все пациенты подписали информированное согласие на участие в исследовании.

В исследовании приняли участие 24 женщины, которые были рандомно распределены в две группы:

- В первой группе (12 женщин в возрасте от 36 до 46 лет, 40,0 [36,00; 42,5] лет (медиана, [25-й; 75-й перцентили])) пациентам был введен только препарат MIRACOLL filler (ООО «БиоФАРМАХОЛДИНГ») (РУ № РЗН 2021/14722).
- Во второй группе (12 женщин в возрасте от 33 до 63 лет, 42,0 [39,8; 45,3] лет (медиана, [25-й; 75-й перцентили])) пациентам дополнительно к препарату MIRACOLL filler (ООО

«БиоФАРМАХОЛДИНГ») было проведено однократное внутридермальное инъекционное введение препарата Collost[®] micro (ООО «БиоФАРМАХОЛДИНГ») (РУ № РЗН 2021/15044) (150 мг неретикулированного коллагена / 5 мл физиологического раствора).

В зависимости от показаний пациентам двух групп было проведено инъекционное введение препарата MIRACOLL filler для коррекции подглазничных борозд (под круговую мышцу глаза), среднещечной борозды, носогубной складки, губоподбородочных морщин (подкожно), а также армирование средней и нижней трети лица – гиподермальное, веерное введение препарата из трех точек доступа. Препарат Collost[®] micro пациентам второй группы вводили в те же области микропапулярной техникой. Для проведения последующего гистологического исследования препараты вводили также в заушной области.

Оценка выраженности старения кожи до и после проведения процедуры (через 1,5; 3 и 6 месяцев) проводилась с использованием данных физикального осмотра (тонус, тургор и эластичность кожи), фотографических шкал для визуальной оценки старения Merz Aesthetics Scale и G. Lemperle, для оценки клинического результата были использованы шкалы PAIS (Patient Aesthetic Improvement Scale) и GAIS (Global Aesthetic Improvement Scale, а также было проведено фотографирование пациентов до и после процедуры [8].

Гистологическое исследование биоптатов кожи, взятой в заушной области, проводилось до и после обработки препаратом соответствующей зоны через 1,5; 3 и 6 месяцев пяти пациентам в каждой группе исследования. Для оценки морфологии кожи применялось стандартное окрашивание гематоксилином и эозином, окрашивание по Малори и Ван-Гизону для оценки волокнистого компонента дермы. Для оценки интенсивности неоколлагенеза (оценка относительного количества коллагеновых волокон III типа) применялось окрашивание пикросириусом красным с проведением поляризационной микроскопии.

Статистическая обработка была проведена с помощью прикладной программы Jamovi (Версия 2.3) (Australia). Ввиду небольшого объема выборки (24 пациента) для межгруппового и внутригруппового сравнения показателей использовали методы непараметрической статистики (критерии Манна – Уитни, Вилкоксона, точный тест Фишера для качественных показателей). Описание с помощью числа валидных случаев, минимального и максимального значения, медианы, 1-го и 3-го квартилей (Me [Q1; Q3]).

Результаты исследования и их обсуждение

Результаты оценки клинической эффективности коллагенотерапии

Анкетирование врачей и пациентов по шкале эстетического улучшения (GAIS/PAIS) показало высокую клиническую эффективность проведения процедуры у пациентов двух групп на протяжении всего срока наблюдения (6 месяцев) (рис. 1, 2). Статистически значимой разницы между клинической эффективностью у пациентов обеих групп не отмечено ($p > 0,05$).

Однако врачами отмечена разница в сроке наступления максимального клинического эффекта у пациентов двух групп. Так, в первой группе пациентов наиболее выраженный клинический результат отмечен через 3 месяца после процедуры. Во второй группе наиболее выраженный клинический результат отмечен через 1,5 месяца после проведения процедуры.

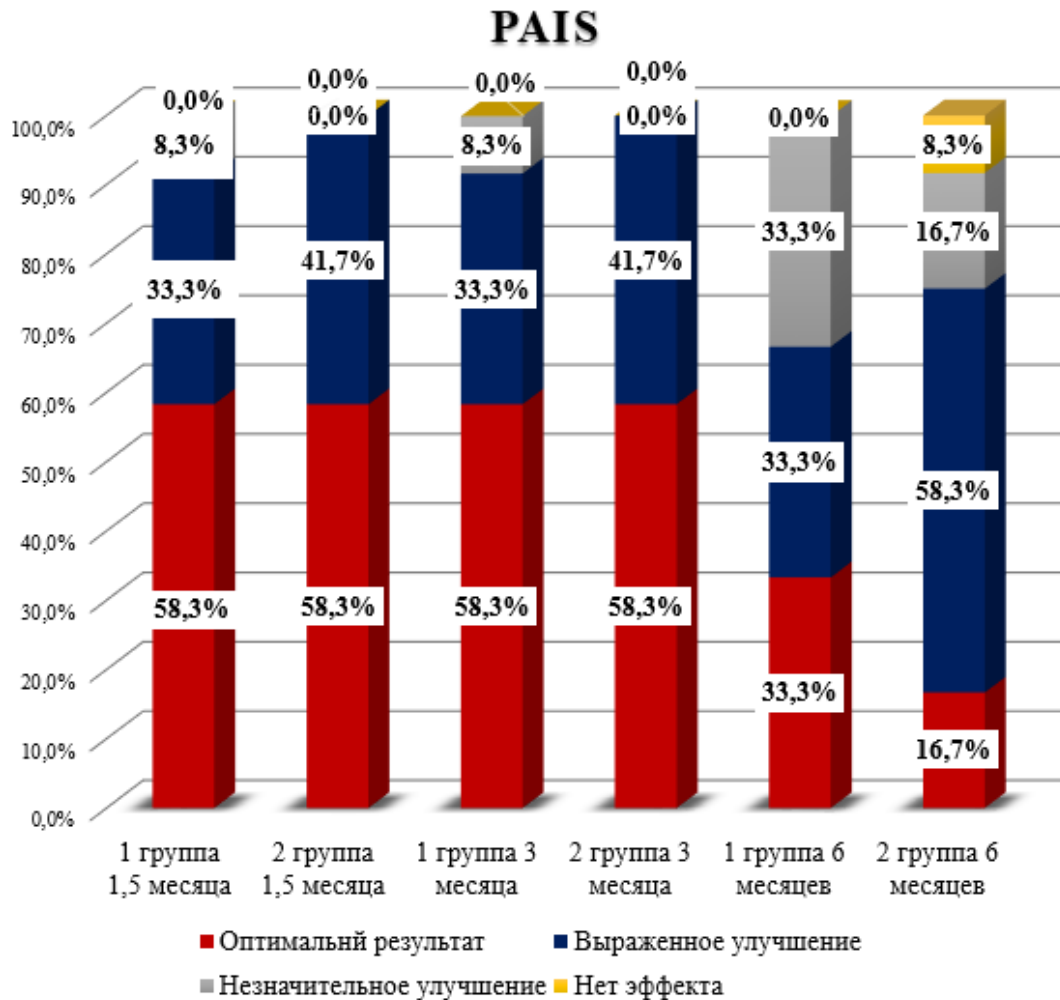


Рис. 1. Оценка эффективности процедуры по глобальной шкале эстетического улучшения пациента (PAIS) через 1,5; 3 и 6 месяцев у пациентов первой и второй групп

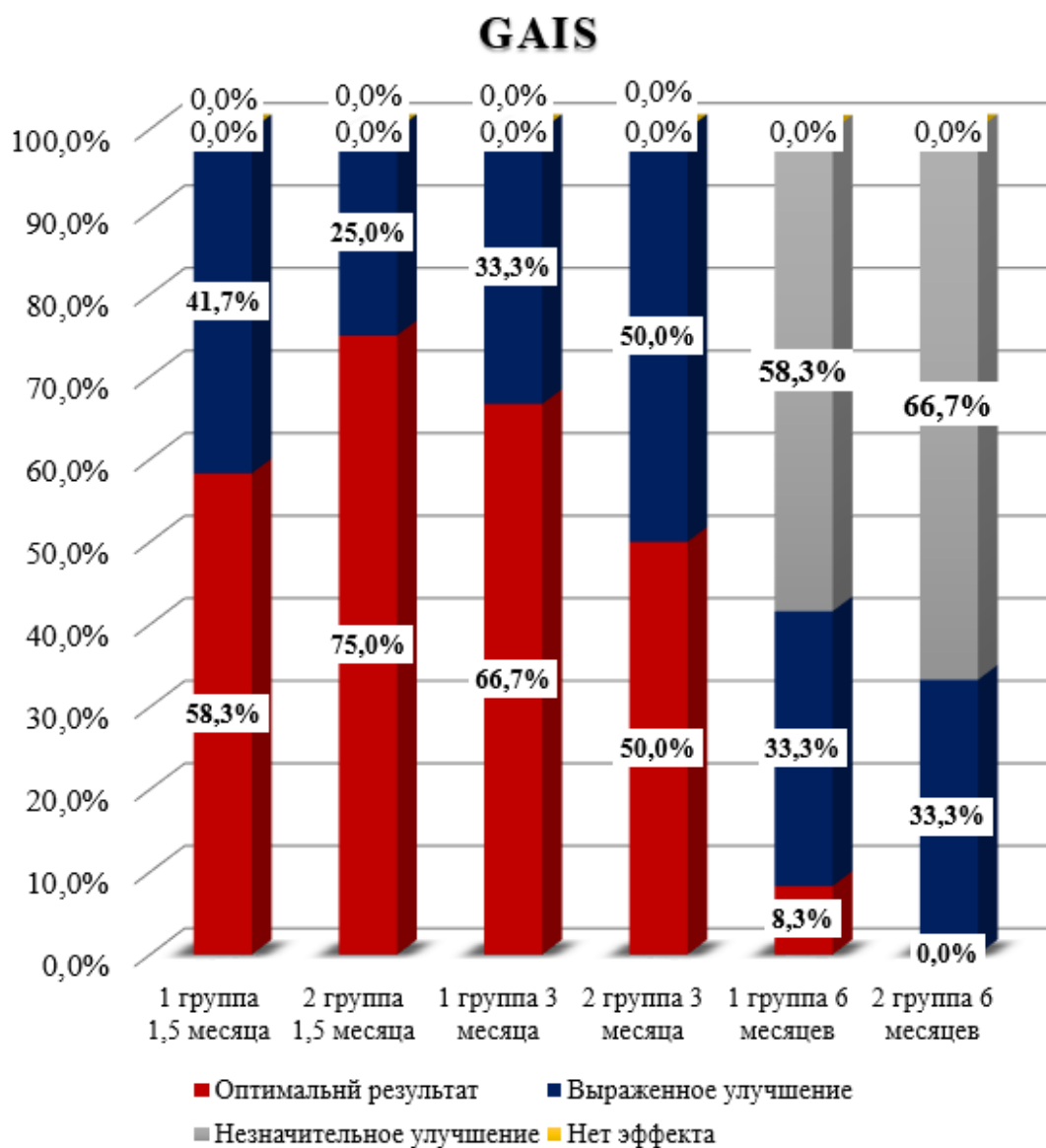


Рис. 2. Оценка эффективности процедуры по глобальной шкале эстетического улучшения врача (GAIS) через 1,5; 3 и 6 месяцев у пациентов первой (А) и второй (Б) групп

Результаты оценки клинических проявлений инволюционных изменений кожи до и после проведения коллагенотерапии

После проведения коллагенотерапии у пациентов двух групп было отмечено уменьшение выраженности инволюционных изменений кожи, результат сохранялся на протяжении всего срока наблюдения. Данные контрольных осмотров (до и через 1,5; 3 и 6 месяцев после процедуры) представлены в табл. 1 и 2.

Таблица 1

Динамика выраженности инволюционных изменений лица у пациентов первой группы до процедуры, через 1,5; 3 и 6 месяцев после процедуры, в баллах (Me [Q1; Q3])

	До	Через 1,5 месяца	Через 3 месяца	Через 6 месяцев
Тонус кожи*	2 [1,75; 2]	1 [1; 2]	1,5 [1; 2]	1,5 [2; 2]
Эластичность кожи**	2 [1; 2]	1 [1; 1]	1 [1; 1]	1 [1; 1,25]
Тургор кожи*	2 [2; 2]	1 [1; 2]	1 [1; 2]	1 [1; 2]
Поры*	3 [2; 3]	2 [2; 2]	2 [1,75; 2,25]	2 [2; 2,25]
Грыжи нижнего века***	3 [2; 3]	3 [2; 3]	3 [2,75; 3]	3 [2,75; 3]
Слезная борозда***	3 [3; 3,25]	2 [2; 2,25]	2 [1; 2,25]	2 [2; 3]
Пальпобромаллярная борозда***	2 [2; 3]	1 [1; 1,25]	1 [1; 1,25]	1 [1; 2]
Среднещечная борозда***	2,5 [2; 3]	1 [1; 2]	2 [1; 2]	2 [1; 2]
Носогубные складки***	3,5 [3; 4]	3 [2; 3]	3 [2; 3]	3 [2; 3]
Губоподбородочные морщины ***	3 [2; 3]	2 [1; 2]	2 [1,75; 2,25]	2 [2; 2]
Щечные морщины ***	2 [1; 2]	1 [1; 1]	1 [1; 2]	2 [1; 2]
Морщины перед ушами***	1,5 [1; 2]	2 [1; 2]	1,5 [1; 2]	1,5 [1; 2]
Изменение овала лица***	3 [2; 3]	2 [2; 3]	2 [2; 2,25]	2 [2; 3]

Примечание. Выраженность инволюционных изменений лица определена в баллах:

* от 1 (отсутствие изменений) до 3 (выраженные изменения);

** от 1 (отсутствие изменений) до 2 (наличие изменения);

*** от 1 (отсутствие изменений) до 5 (крайне выраженные изменения).

Таблица 2

Динамика выраженности инволюционных изменений лица у пациентов второй группы до процедуры, через 1,5; 3 и 6 месяцев после процедуры, в баллах (Me [Q1; Q3])

	До	Через 1,5 месяца	Через 3 месяца	Через 6 месяцев
Тонус кожи*	2 [2; 3]	2 [1,75; 2]	2 [2; 2]	2 [2; 2]
Эластичность кожи**	2 [2; 2]	1,5 [1; 2]	1 [1; 2]	1 [1; 2]
Тургор кожи*	2,5 [2; 3]	2 [1; 2]	2 [1; 2]	2 [1; 2]
Поры*	3 [2; 3]	1,5 [1; 2]	2 [1,75; 2]	2 [1; 2]
Грыжи нижнего века***	3 [2; 3]	3 [3; 3]	3 [3; 3]	3 [3; 3]
Слезная борозда***	3,5 [3; 4]	2 [1; 2,25]	2 [1; 2,25]	2,5 [2; 3]
Пальпобромаллярная борозда***	3 [2; 3]	1 [1; 1]	1 [1; 2]	1,5 [1; 2]
Среднещечная борозда***	3 [2; 3]	2 [1; 2]	2 [1; 2]	2 [1,75; 2]
Носогубные складки***	4 [3; 4]	2 [2; 3]	2 [2; 3]	2,5 [2; 3]
Губоподбородочные морщины ***	3 [2; 3,25]	2 [2; 2,25]	2 [2; 2,25]	2 [2; 3]

Щечные морщины ***	2,5 [2; 4]	3 [1,75; 3]	2 [1; 3]	2,5 [1,75; 3]
Морщины перед ушами***	2 [1,75; 2,25]	2 [1,75; 2,25]	2 [1,75; 2,25]	2 [1,75; 2,25]
Изменение овала лица***	3 [2; 3]	2 [1,75; 2,25]	2 [1; 2]	2 [1,75; 2]

Примечание. Выраженность инволюционных изменений была определена в баллах:

* от 1 (отсутствие изменений) до 3 (выраженные изменения);

** от 1 (отсутствие изменений) до 2 (наличие изменения);

*** от 1 (отсутствие изменений) до 5 (крайне выраженные изменения).

У пациентов обеих групп после проведенной процедуры были отмечены выраженные изменения тонуса, тургора и эластичности кожи, а также сужение расширенных пор. Однако можно отметить следующую тенденцию:

- у пациентов первой группы чаще более выраженные изменения качественных показателей кожи отмечены к 3 месяцу после процедуры,
- у пациентов второй группы – к 1,5 месяцам после процедуры.

У пациентов обеих групп были отмечены статистически значимые изменения выраженности подглазничных и среднещечных борозд, носогубных складок, губоподбородочных морщин и улучшение линии овала лица после проведения процедуры ($p < 0,05$). Изменения выраженности грыж нижнего века, щечных морщин и морщин перед ушами в течение исследования не достигали уровня статистической значимости у пациентов обеих групп ($p > 0,05$). Была отслежена лишь тенденция к улучшению щечных морщин во второй группе, наиболее выраженному через 3 месяца.

Стоит отметить, что наибольшее уменьшение выраженности слезной и среднещечной борозд, носогубной складки было через 1,5 месяца у пациентов обеих групп, с сохранением статистически значимого результата до 6 месяца, когда выявлено снижение результата (статистически незначимого у пациентов первой группы ($p = 0,583$) и статистически значимого у пациентов второй группы для слезной борозды ($p = 0,036$)).

Наибольшее уменьшение выраженности пальпебромалярных борозд было через 1,5 месяца у пациентов обеих групп, с сохранением статистически значимого результата до 6 месяца (отмечено снижение результата у пациентов второй группы через 3 месяца).

Наибольшее уменьшение выраженности губоподбородочных морщин у пациентов первой группы было через 1,5 месяца, а у пациентов второй группы – через 3 месяца, с сохранением статистически значимого результата до 6 месяцев (отмечено невыраженное снижение результата у пациентов обеих групп).

Наибольшее улучшение овала у пациентов первой группы было через 3 месяца, со снижением результата к 6 месяцам. У пациентов второй группы было отмечено постепенное увеличение результата на протяжении 6 месяцев.

Результаты морфологического исследования кожи до и после проведения коллагенотерапии

При качественном гистологическом исследовании препаратов биопсии были отмечены изменения морфологии кожи после проведения процедуры.

У пациентов первой группы выявлены визуализируемые морфологические изменения на сроках 3 и 6 месяцев, заключающиеся в увеличении плотности клеток, количества кровеносных сосудов, плотности расположения коллагеновых волокон, изменении ширины межволоконных промежутков, повышении рельефности кожи и высоты сосочкового слоя дермы (рис. 3).

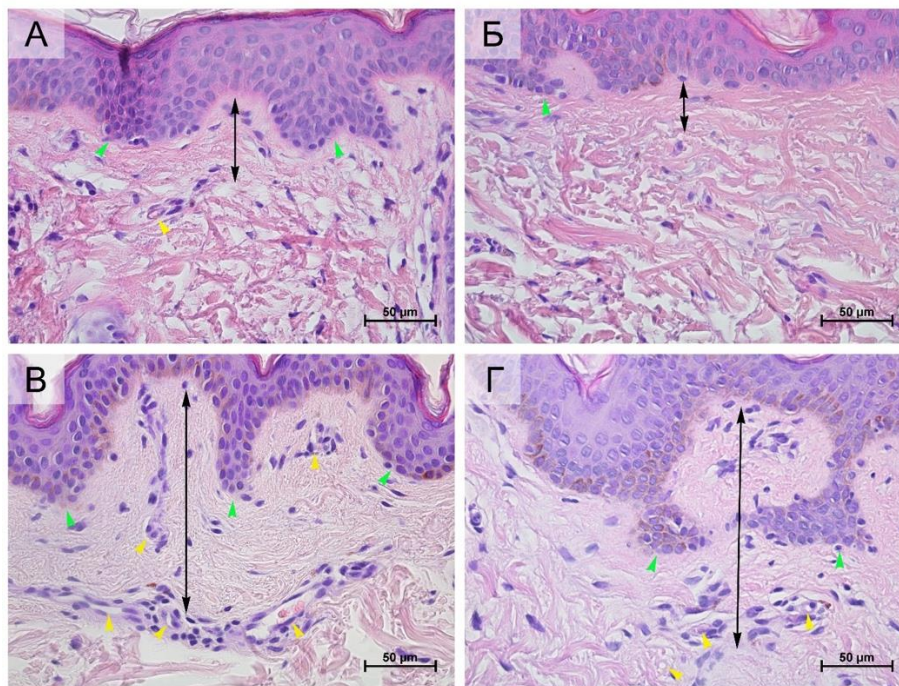


Рис. 3. Репрезентативные микрофотографии гистологических срезов кожи пациентов первой группы до (А), через 1,5 месяца (Б), через 3 месяца (B) и через 6 месяцев (Г) после проведения процедуры. Объектив 40×. Окрашивание гематоксилином и эозином. Двойной черной стрелкой отмечена толщина сосочкового слоя дермы, зелеными стрелками отмечены эпидермальные гребни, желтыми стрелками отмечены кровеносные сосуды

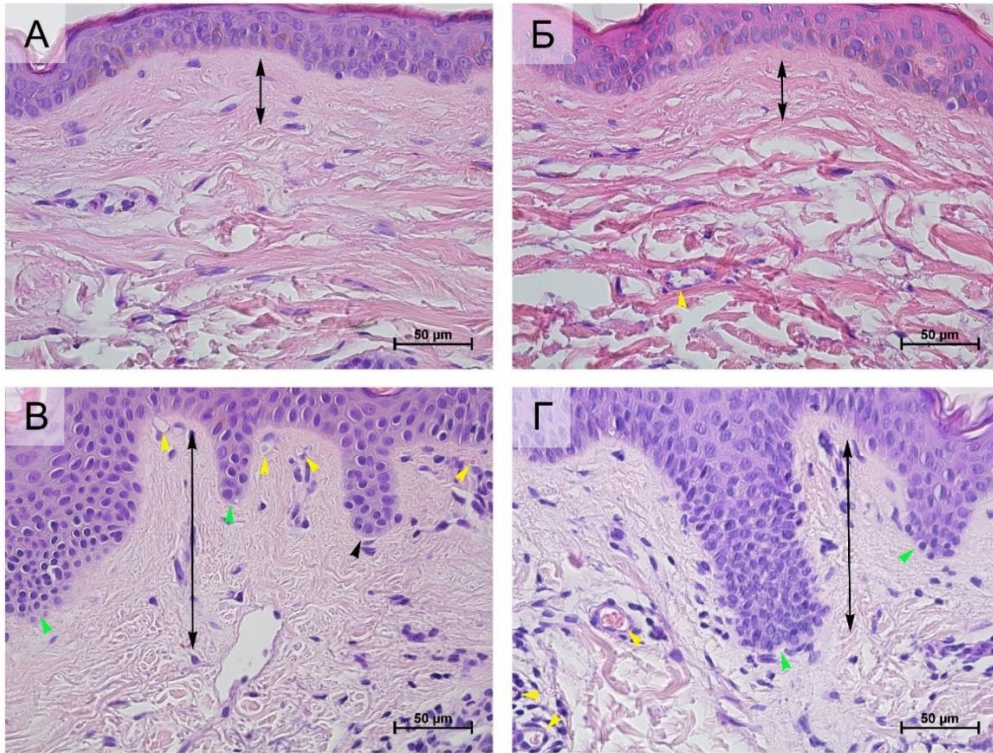


Рис. 4. Репрезентативные микрофотографии гистологических срезов кожи пациентов второй группы до (А), через 1,5 месяца (Б), через 3 месяца (В) и через 6 месяцев (Г) после проведения процедуры. Объектив 40×. Окрашивание гематоксилином и эозином. Двойной черной стрелкой отмечена толщина сосочкового слоя дермы, зелеными стрелками отмечены эпидермальные гребни, желтыми стрелками отмечены кровеносные сосуды

У пациентов второй группы наряду с указанными выше морфологическими изменениями обнаружено увеличение количества кровеносных сосудов на единице площади среза, степени их кровенаполнения, появление локальных скоплений лимфоцитов (рис. 4, 5).

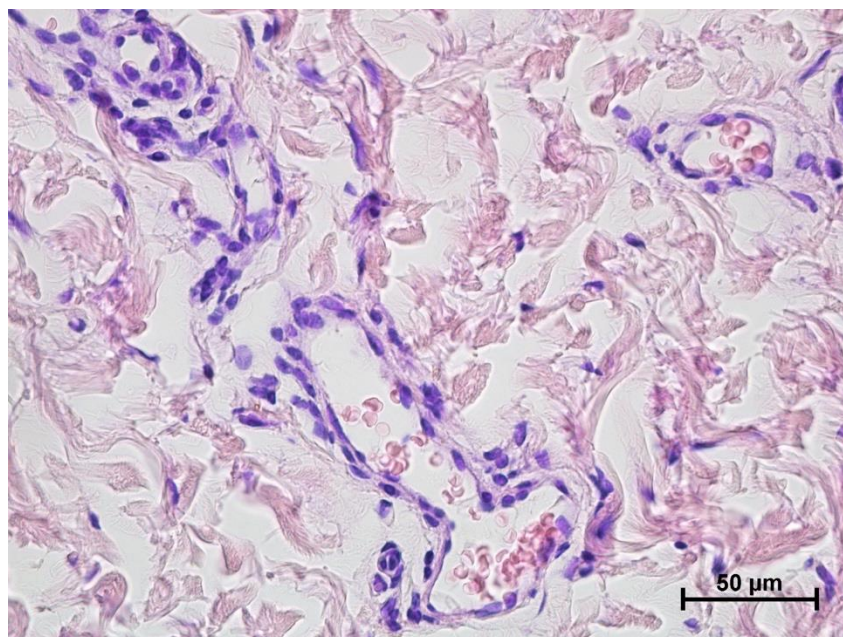


Рис. 5. Периваскулярное скопление лейкоцитов у пациента второй группы через 6 месяцев после проведения процедуры. Объектив 40×. Окрашивание гематоксилином и эозином

Во второй группе у пациентов наиболее старшего возраста (59, 63 года) через 3 и 6 месяцев эффект процедуры, определяемый на качественном уровне, был наиболее выражен. В образцах, полученных от данных пациентов, наблюдалось изменение структурности (упорядоченности, направленности и компактности расположения) волокнистого матрикса дермы, появление в дерме дезорганизованных пучков коллагеновых волокон, плоскость расположения которых не совпадала с плоскостью хода основных пучков волокнистого компонента плотной неоформленной соединительной ткани (свидетельствующее об их незрелости), а также изменение соотношения толщины слоев дермы с увеличением толщины сосочкового слоя, увеличение выраженности границы между ними, наличия и плотности расположения волосяных фолликулов, плотности, количества и степени кровенаполнения компонентов микроциркуляторного русла, степени развития сальных желез (рис. 6). Рельефность эпидермиса была более выражена, что проявлялось в уменьшении сглаженности сосочков эпидермиса, вдающихся в толщину дермы (рис. 4, 6).

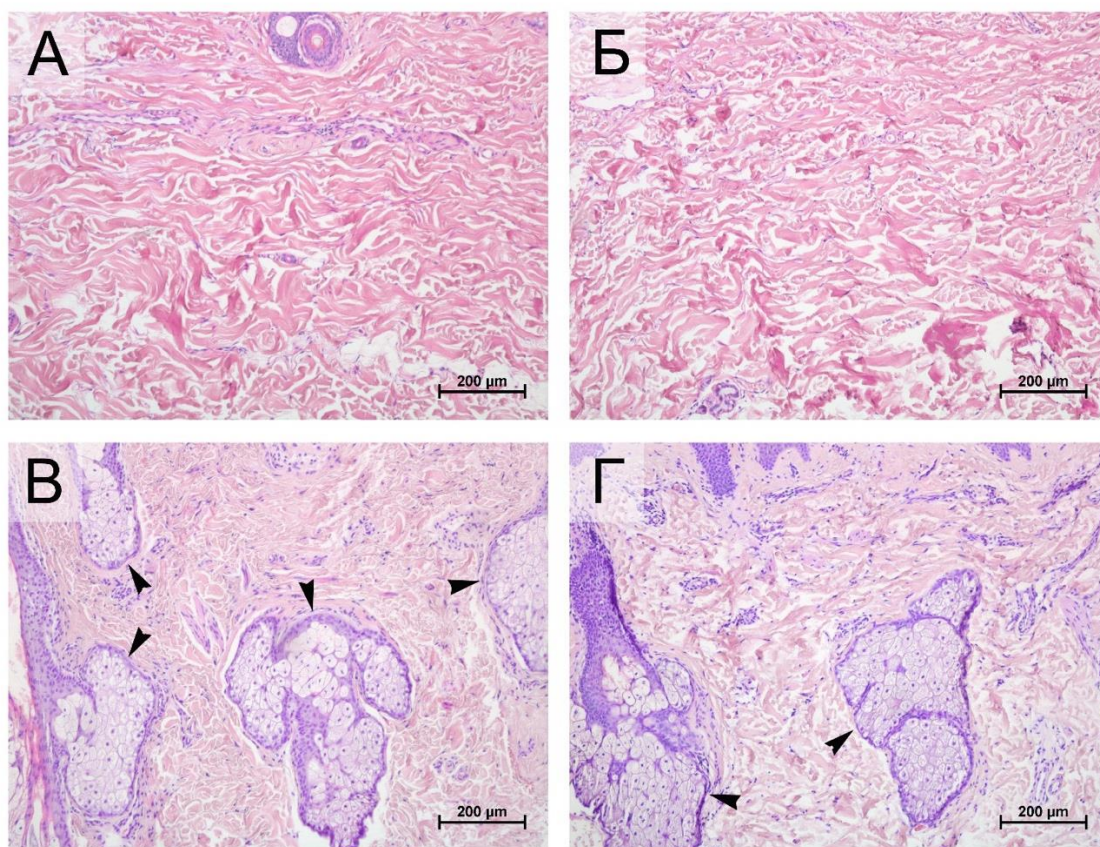


Рис. 6. Микрофотографии гистологических срезов сетчатого слоя дермы кожи пациента второй группы возрастом 63 года до (А), через 1,5 месяца (Б), через 3 месяца (В) и через 6

месяцев (Г) после проведения процедуры. Объектив 10×. Окрашивание гематоксилином и эозином. Черными стрелками отмечены салыные железы

Количественное морфометрическое исследование методом поляризационной микроскопии

Количественное исследование соотношения коллагенов I и III типов в образцах дермы подтвердило описанное ранее [9] увеличение количества коллагеновых волокон I типа, находящееся в прямо пропорциональной зависимости от возраста (табл. 3, 4).

Таблица 3

Относительное количество коллагеновых волокон I и III типов у пациентов первой группы, по данным поляризационной микроскопии

	33 года	36 лет	36 лет	37 лет	45 лет
До проведения процедуры					
Коллагеновые волокна I типа, %	90,80	90,93	97,37	94,70	98,60
Коллагеновые волокна III типа, %	6,17	3,57	0,33	1,10	0,33
Соотношение коллагенов III/I	0,068	0,039	0,003	0,11	0,01
Через 1,5 месяца					
Коллагеновые волокна I типа, %	85,87	89,1	96,67	93,5	90,90
Коллагеновые волокна III типа, %	6,43	4,77	0,37	1,50	0,67
Соотношение коллагенов III/I	0,074	0,053	0,004	0,016	0,007
Через 3 месяца					
Коллагеновые волокна I типа, %	99,93	99,70	99,97	99,77	98,20
Коллагеновые волокна III типа, %	0,07	0,30	0,03	0,23	1,77
Соотношение коллагенов III/I	0,0006	0,003	0,0003	0,002	0,17
Через 6 месяцев					
Коллагеновые волокна I типа, %	99,57	98,53	99,93	99,93	99,20
Коллагеновые волокна III типа, %	0,43	1,47	0,07	0,07	0,80
Соотношение коллагенов III/I	0,004	0,014	0,0007	0,0006	0,008

Таблица 4

Относительное количество коллагеновых волокон I и III типов у пациентов второй группы, по данным поляризационной микроскопии

	33 года	36 лет	41 год	59 лет	63 года
До проведения процедуры					

Коллагеновые волокна I типа, %	90,8	94,30	90,70	99,67	99,5
Коллагеновые волокна III типа, %	6,17	1,10	0,97	0,33	0,50
Соотношение коллагенов III/I	0,06	0,11	0,01	0,003	0,005
Через 1,5 месяца					
Коллагеновые волокна I типа, %	93,33	90,90	85,07	86,27	86,27
Коллагеновые волокна III типа, %	2,30	0,67	6,40	0,43	0,43
Соотношение коллагенов III/I	0,024	0,007	0,075	0,047	0,047
Через 3 месяца					
Коллагеновые волокна I типа, %	99,43	99,93	64,77	79,23	79,23
Коллагеновые волокна III типа, %	0,57	0,07	26,70	15,00	15,00
Соотношение коллагенов III/I	0,005	0,006	0,41	0,19	0,19
Через 6 месяцев					
Коллагеновые волокна I типа, %	99,03	99,8	99,47	99,3	99,3
Коллагеновые волокна III типа, %	0,97	0,20	0,53	0,70	0,70
Соотношение коллагенов III/I	0,009	0,002	0,005	0,007	0,007

У всех пациентов первой группы на сроке 1,5 месяца было выявлено значимое увеличение количества коллагеновых волокон III типа, что свидетельствует об активации неоколлагеногенеза (табл. 3).

Во второй группе у пациентов возрастом 41, 59 и 63 года значимое увеличение соотношения волокон коллагена III типа к I типу было выявлено на сроках 1,5 месяца и 3 месяца. При этом значения коэффициента соотношения коллагеновых волокон III типа к I типу достигали максимальных значений в эксперименте, что свидетельствует о наибольшей интенсивности новообразования аутологичного коллагена.

По данным клинического и морфологического исследования была выявлена общая тенденция: более быстрое время наступления максимального результата улучшения дермы у пациентов второй группы (через 1,5 месяца), в сравнении с пациентами первой группы (через 3 месяца). При проведении поляризационной микроскопии отмечена выраженная динамика увеличения количества коллагеновых волокон I типа, находящегося в прямо пропорциональной зависимости от возраста, активация неоколлагеногенеза (о чем свидетельствует увеличение количества коллагеновых волокон III типа).

У пациентов второй группы морфологические изменения наблюдались у пациентки 41 года и продолжали увеличиваться до 6 месяцев. В возрасте 59 лет и старше проведенная процедура резко стимулирует неоколлагеногенез, о чем свидетельствует значительное

увеличение коллагеновых волокон III типа и снижение относительного количества коллагеновых волокон I типа уже через 1,5 месяца с уверенной динамикой до 3 месяцев, где коэффициент соотношения коллагеновых волокон III типа к I типу является максимальным на протяжении всего исследования.

Данная закономерность может быть обусловлена разницей в действии препаратов: препарат Collost[®] micro при внутридермальном введении оказывает прямое действие на восстановление регенераторной активности дермы. Препарат MIRACOLL filler (коллагеностимулятор) при введении на уровень гиподермы опосредованно и пролонгировано влияет на синтетическую и пролиферативную активность фибробластов дермы.

Клиническая эффективность применения препарата MIRACOLL filler в качестве наполнителя (для коррекции объема борозд и складок) была сравнима у пациентов обеих групп. Максимальное время наступления результата отмечено через 1,5 месяца, что согласуется с данными проведенного ранее исследования (рис. 7, 8).

К 6 месяцу отмечено снижение клинической эффективности, что соотносится с данными гистологического исследования и поляризационной микроскопии. Так, при проведении поляризационной микроскопии выявлены показатели, по своим цифровым характеристикам близкие к значениям до исследования.

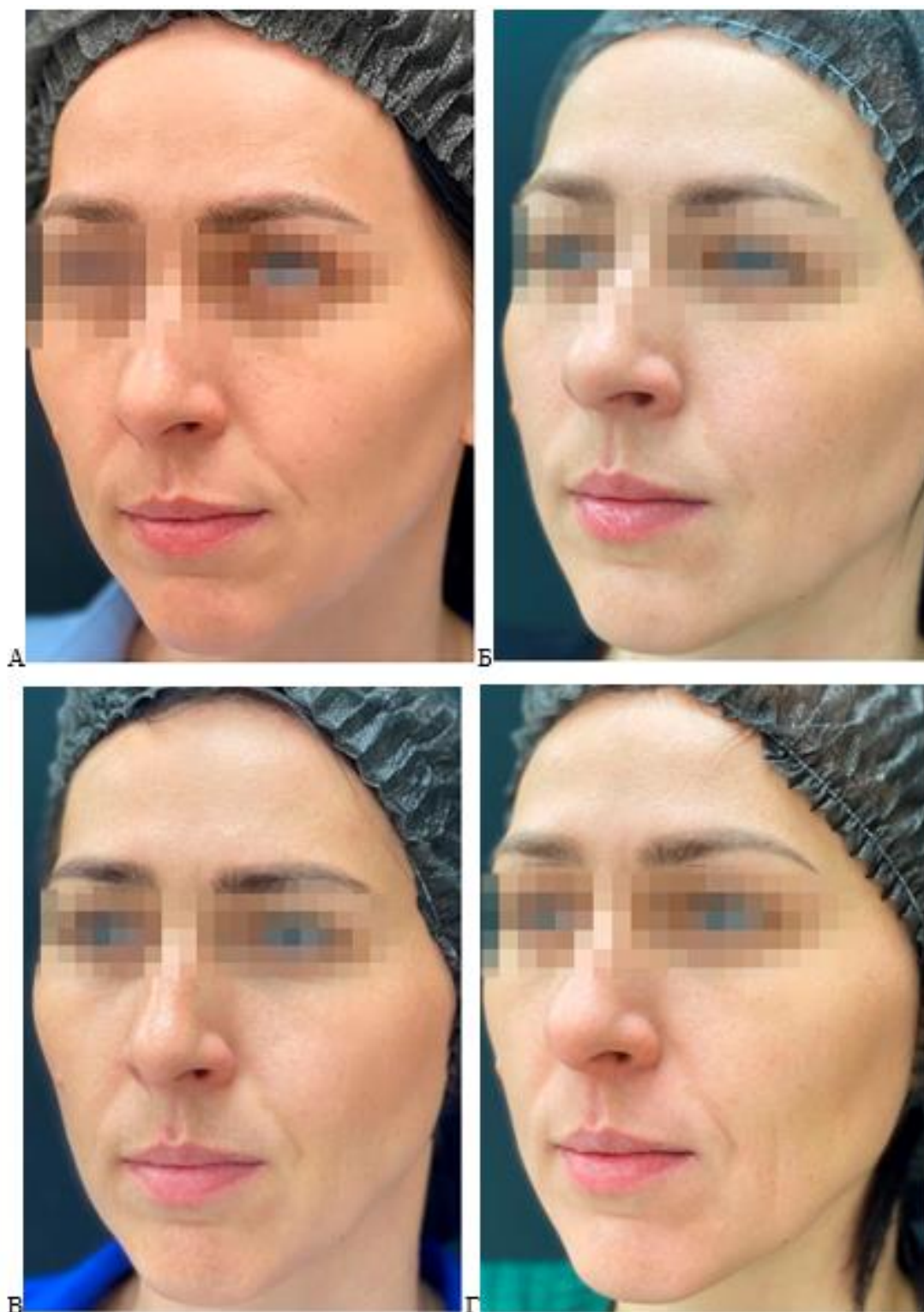

Рис. 7. Пациентка О. первой группы, 36 лет: А – до проведения процедуры, Б – через 1,5 месяца после процедуры, В – через 3 месяца, Г – через 6 месяцев

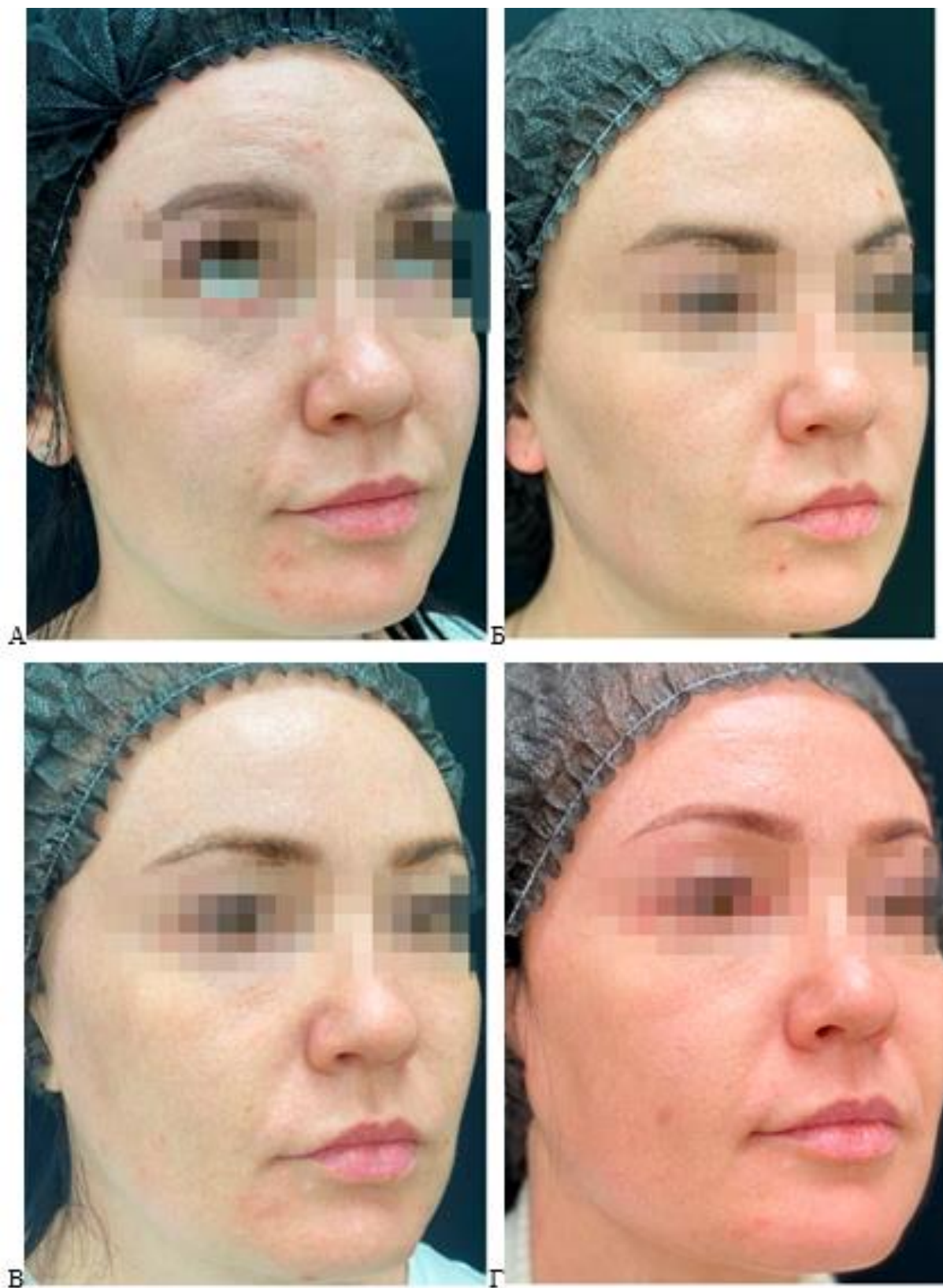

Рис. 8. Пациентка Ю. второй группы, 33 года: А – до проведения процедуры, Б – через 1,5 месяца после процедуры, В – через 3 месяца, Г – через 6 месяцев

Заключение

В результате проведенного исследования была показана высокая клиническая и морфологическая эффективность применения препарата на основе ретикулированного коллагена MIRACOLL filler в коррекции инволюционных изменений кожи. При этом комбинированное применение гиподермального и интрадермального введения препаратов MIRACOLL filler и Collost® micro дает более быстрые и клинически более выраженные результаты.

Таким образом комбинированное применение препаратов (MIRACOLL filler и Collost® micro) может быть рекомендовано при более выраженных возрастных изменениях кожи (тонус, тургор, эластичность), а также в ситуациях, когда необходимо получить более быстрый клинический результат. Процедура применения препарата MIRACOLL filler в моновиде рекомендована при использовании его в качестве наполнителя (коррекция потерянного объема мягких тканей).

Список литературы

1. Потекаев Н.Н., Борzych О.Б., Карпова Е.И., Шнайдер Н.А., Петрова М.М. Пациенты с преждевременным старением кожи. Тактика ведения и прогнозирование рисков // Русский медицинский журнал. 2023. № 2. С. 52–57.
2. Потекаев Н.Н., Борzych О.Б., Карпова Е.И., Шнайдер Н.А., Петрова М.М. Патогенетические аспекты использования основных методов эстетической медицины при инволюционных изменениях кожи // Русский медицинский журнал. 2022. № 8. С. 48–54.
3. Bonferoni M.C., Caramella C., Catenacci L. Biomaterials for Soft Tissue Repair and Regeneration: A Focus on Italian Research in the Field // Pharmaceutics. 2021. Т. 13. Vol. 9. P. 1341. DOI: 10.3390/pharmaceutics13091341.
4. Kanta J. Collagen matrix as a tool in studying fibroblastic cell behavior // Cell Adh Migr. 2015. Т. 9. Vol. 4. P. 308–316. DOI: 10.1080/19336918.2015.1005469.
5. Lombardi F., Palumbo P., Augello F.R. Type I Collagen Suspension Induces Neocollagenesis and Myodifferentiation in Fibroblasts *In Vitro* // Biomed Res Int. 2020. Vol. 2020. P. 6093974. DOI: 10.1155/2020/6093974.
6. Salvatore L., Natali M.L., Brunetti C., Sannino A., Gallo N. An Update on the Clinical Efficacy and Safety of Collagen Injectables for Aesthetic and Regenerative Medicine Applications // Polymers (Basel). 2023. Vol. 15 (4). P. 1020. DOI: 10.3390/polym15041020.
7. Демьяненко И.А., Шишкина А.В., Хац Ю.С., Калмыкова Н.В. Сравнительное исследование инъекционных имплантатов на основе микрочастиц различных

биodeградируемых материалов в модели подкожной имплантации у мышей // Биомедицина. 2022. Т. 18. № 2. С. 63–76.

8. Потекаев Н.Н., Борзых О.Б., Карпова Е.И., Шнайдер Н.А., Петрова М.М., Демина О.М., Затолокина М.А., Насырова Р.Ф. Возможности оценки инволюционных изменений кожи в эстетической медицине. Роль ультразвуковой диагностики // Клиническая дерматология и венерология. 2023. Т. 22. № 1. С. 92–98. DOI: 10.17116/klinderma202322201192.

9. Cheng W., Yan-hua R., Fang-gang N., Guo-an Z. The content and ratio of type I and III collagen in skin differ with age and injury // African Journal of Biotechnology. 2011. Vol. 10 (13). P. 2524–2529. DOI: 10.5897/AJB10.1999.