УДК 616.366-089.87:615.032-031.61

ИНТРАВЕЗИКАЛЬНОЕ ВВЕДЕНИЕ ИНДОЦИАНИНА ЗЕЛЕНОГО ПРИ ВЫПОЛНЕНИИ ЛАПАРОСКОПИЧЕСКОЙ ХОЛЕЦИСТЭКТОМИИ

Семенцов К.В.[1,2], Бояринов Д.Ю.[1,2], Фоменко Е.Е.[1,2], Мянзелин М.Н.[1]

[1]ГБУЗ «Ленинградская областная клиническая больница», Санкт-Петербург, e-mail: e.e.fomenko@mail.ru;
[2]СЗГМУ им. И.И. Мечникова, Санкт-Петербург, e-mail: e.e.fomenko@mail.ru

Флуоресцентная навигация все чаще используется при выполнении лапароскопической холецистэктомии, метод лимитирован в ургентной хирургии необходимостью введения красителя заблаговременно. В статье авторы рассматривают альтернативный путь введения индоцианина зеленого. Цель исследования: продемонстрировать возможность применения методики прямого интравезикального введения индоцианина зеленого при выполнении лапароскопической холецистэктомии, используя данные мировой литературы и собственный опыт применения. Изучены источники литературы из баз данных PubMed, Google Scholar, ResearchGate по ключевым словам: indocyanine green, direct injection gallbladder, ntracystic administration, near-infrared cholangiography – преимущественно за последние 10 лет. Всего было проанализировано 48 статей, из них 21 вошла в представленный литературный обзор. Авторами была выполнена одна лапароскопическая холецистэктомия с интравезикальным введением индоцианина зеленого. В литературе сравнивается использование метода прямого и внутривенного введения индоцианина зеленого. По данным литературы, безусловными преимуществами метода прямого введения перед внутривенным введением является отсутствие необходимости заблаговременного введения красителя, решения вопроса о применении дополнительной визуализации интраоперационно после оценки сложности текущего оперативного вмешательства. Немаловажную роль в хорошей визуализации играет изолированное свечение только внепеченочных желчных путей на фоне интактной паренхимы печени. Ограничивающие факторы: большой расход красителя (25 мг вместо 2,5 мг), необходимость пункции желчного пузыря или наличия холецистостомы; обтурационные формы холецистита, при которых краситель не распространяется за пределы желчного пузыря. Прямое интравезикальное введение индоцианина зеленого является хорошей методикой дополнительной визуализации, не требующей заблаговременной подготовки и позволяющей визуализировать анатомию желчных путей без постороннего свечения паренхимы печени. Методику можно эффективно и безопасно применять у пациентов, подверженных лапароскопической холецистэктомии, особенно у пациентов с имеющейся холецистостомой.

Ключевые слова: индоцианин зеленый, лапароскопическая холецистэктомия, флуоресцентная холангиография.

Автор заявляет об отсутствии конфликта интересов.

INTRAVESICAL ADMINISTRATION OF INDOCYANINE GREEN DURING LAPAROSCOPIC CHOLECYSTECTOMY

Sementsov K.V. [1,2], Boyarinov D.Y. [1,2], Fomenko E.E. [1,2], Myanzelin M.N.[1]

[1]SPB GBUZ «Leningrad Clinical Regional Hospital», St. Petersburg, e-mail: e.e.fomenko@mail.ru;
[2]I.I.Mechnikov St. Petersburg State Medical University, St. Petersburg, e-mail: e.e.fomenko@mail.ru

Fluorescent navigation is increasingly used in laparoscopic cholecystectomy, the method is limited in urgent surgery by the need to inject dye in advance. In the article, the authors consider an alternative route of administration of indocyanine green. The purpose of the study: to demonstrate the possibility of using the technique of direct intravesical injection of indocyanine green during laparoscopic cholecystectomy, using data from the world literature and our own experience of application. Literature sources from PubMed, Google Scholar, and ResearchGate databases have been studied by keywords: «indocyanine green», «direct injection gallbladder», «intracystic administration», «near-infrared cholangiography» mostly over the last 10 years. A total of 48 articles were analyzed, of which 21 were included in the presented literature review. The authors performed one laparoscopic cholecystectomy with intravesical injection of indocyanine green. The literature compares the use of direct and intravenous indocyanine green injection. According to the literature, the absolute advantages of the direct method over intravenous administration are the absence of the need for early administration of the dye, the decision on the use of additional imaging intraoperatively after assessing the complexity of the current surgical intervention. An important role in good visualization is played by the isolated glow of only the extrahepatic bile ducts against the background of intact liver parenchyma. Limiting factors: high consumption of dye (25 mg instead

of 2.5 mg), the need for gallbladder puncture or the presence of cholecystostoma; obstructive forms of cholecystitis, in which the dye does not spread beyond the gallbladder. Direct intravesical administration of indocyanine green is a good additional imaging technique that does not require advance preparation and allows visualization of the anatomy of the biliary tract without the extraneous glow of the liver parenchyma. The technique can be effectively and safely used in patients undergoing laparoscopic cholecystectomy, especially in patients with existing cholecystostoma.

Keywords: indocyanine green, laparoscopic cholecystectomy, fluorescence cholangiography.

The author declares no conflict of interest.

Введение

Частота повреждений общего желчного протока во время выполнения лапароскопической холецистэктомии (ЛХЭ) остается в 3 раза выше, чем при открытых операциях [1, 2]. Флуоресцентная холангиография в ближнем инфракрасном свете с системным введением индоцианина зеленого (ICG) обеспечивает точную интраоперационную визуализацию анатомии желчных путей [3]. Индоцианин зеленый – это безопасный, не обладающий ионизирующим излучением, доступный флуоресцентный краситель, который вводится внутривенно, впоследствии связывается с белками крови и выводится с желчью в неизмененном виде. Именно путь элиминации препарата позволяет эффективно применять его для визуализации анатомии внепеченочных желчных путей. Наиболее широко используемой методикой является внутривенное предоперационное введение индоцианина зеленого [4]. Однако одновременное контрастирование паренхимы печени может ухудшать визуализацию внепеченочных желчных путей, а время задержки между инъекцией и пиком флуоресценции мешает определить идеальное время заблаговременного введения для каждого пациента. Многие авторы пытались вывести идеальный алгоритм введения индоцианина зеленого, чтобы добиться удовлетворительного свечения желчных путей без помех со стороны печеночной паренхимы [5]. При слишком раннем введении (за 24 часа) при быстром метаболизме хирурги рискуют не увидеть свечения вовсе, тогда как при отсроченном введении (за 30 минут) сигнал паренхимы печени настолько интенсивный, что полностью затмевает свечение от печеночных путей [6].

Как альтернатива системному введению ICG существует методика интравезикального введения индоцианина зеленого в желчный пузырь, которая обеспечивает немедленную флуоресценцию желчных путей во время выполнения лапароскопической холецистэктомии. Прямое интравезикальное введение может быть полезно для достижения высокой интенсивности свечения желчных путей на фоне нативной печени, так как ICG будет циркулировать преимущественно через желчевыводящие пути [7]. Прямое введение можно осуществлять через пункционную иглу, установленную в желчный пузырь, либо через холецистостомический дренаж. Последний вариант особенно удобен, так как у пациентов с ранее установленной холецистостомой, как правило, интраоперационно возникают

технические трудности с идентификацией пузырного протока ввиду выраженного рубцово-спаечного процесса.

Особую ценность методика представляет для пожилых пациентов, так как у последних часто интраоперационно выявляются рубцово-спаечный процесс ввиду длительности течения желчнокаменной болезни, изменение анатомии желчных путей из-за нарушения строения соединительной ткани. Также именно пожилые пациенты нередко поступают на плановую лапароскопическую холецистэктомию с ранее установленным холецистостомическим дренажем. Несмотря на то что показания к этому методу лечения острого холецистита сужаются по данным последних рекомендаций, по возможности все же следует выполнить холецистэктомию, а не дренирующую операцию. В Санкт-Петербурге доля пожилого и старческого населения неуклонно растет из года в год, закономерно растет и доля таких пациентов в стационарах в целом и в хирургических отделениях в частности. Все вышеуказанные факторы диктуют исследователям необходимость выделить пациентов пожилого и старческого возраста с желчнокаменной болезнью в отдельную группу с разработкой особой тактики оперативного лечения.

Целями исследования было продемонстрировать возможность применения прямого введения ICG при выполнении лапароскопической холецистэктомии с флуоресцентной холангиографией, а также сравнить данный метод с методикой внутривенного введения препарата.

Материалы и методы исследования

Предварительно, перед апробацией метода прямого введения ICG, был проведен обзор литературы для поиска оптимальных доз и методики введения. Поиск литературы осуществляли в базах данных google scholar, PubMed, reaserchgate, elibrary по ключевым словам: bile duct injury, critical view; fluorescence cholangiography; indocyanine green; laparoscopic cholecystectomy; near-infrared cholangiography; direct intragallbladder; fluorophore injection. Непосредственно прямое введение в желчный пузырь описано только в четырех статьях, анализ остальных статей выполняли для сравнения данного метода с внутривенным введением. Таким образом, методика широко не освещается в литературе и требует дальнейшего исследования. Для введения используются стандартный раствор индоцианина зеленого компании mirpharm (лиофилизат для приготовления раствора 25 мг, производитель ООО «ФЕРМЕНТ», Россия) и лапароскопическая стойка с визуализацией в ближнем инфракрасном свете. Для применения методики прямого введения был выбран пациент с уже имеющимся доступом непосредственно в желчный пузырь – холецистостомой.

Результаты исследования и их обсуждение

Перед оперативным вмешательством был проведен обзор литературы с целью поиска докладов о выполнении лапароскопической холецистэктомии с прямым введением индоцианина зеленого.

Системное введение приводит к концентрации ICG в гепатоцитах и его последующему выведению через желчь. Однако прохождение ICG сначала через печень приводит к снижению соотношения сигнал/фон, что вызывает высокую интерференцию яркости печени с визуализацией внепеченочных желчных структур. Кроме того, желчевыделение, особенно у пациентов с нарушениями функции печени, непредсказуемо и может влиять на время достижения оптимального свечения желчных путей. Несмотря на то что эти помехи неоспоримы, несколько стратегий могут способствовать оптимизации очерчивания желчных протоков. Время предоперационной внутривенной инъекции вместе с соответствующей дозой ICG имеет решающее значение для получения адекватных изображений. A. Zarrinpar и соавторы испытали различные дозы внутривенного ICG и пришли к выводу, что оптимальной является доза 0,25 мг/кг за 45 мин до операции [8]. В своем исследовании L. Castagneto-Gissey и соавторы использовали еще более низкую дозу (0,01 мг/кг) при тех же сроках, и авторы докладывают о достижении отличной визуализации внепеченочных желчных протоков при минимальном свечении печени [9]. Исследование представляет собой первый отчет, в котором активно сравниваются и анализируются различия между двумя методами введения ICG с целью оценки оптимальных параметров для визуализации желчных протоков с выделением преимуществ и недостатков каждого из них. Оба подхода продемонстрировали, что флуоресцентная холангиография может представлять собой полезный метод для визуализации анатомии внепеченочных желчных путей, упрощая идентификацию элементов треугольника.

Напротив, F. P. R. Verbeek и соавторы, испробовав различные концентрации ICG (5, 10, 20 мг) и сроки введения (30 мин против 24 ч до операции), обнаружили, что промежуточная доза (10 мг) с отсроченным временем до операции (24 ч) является идеальной комбинацией для достижения оптимального соотношения свечения желчных путей и печени [10]. Прямое введение ICG в желчный пузырь может улучшить визуализацию желчного древа за счет отсутствия избыточного свечения со стороны паренхимы печени. C. Graves и соавторы первые доложили о своем опыте внутрипузырного введения индоцианина зеленого в восьми случаях [7]. Свечение желчного пузыря и пузырного протока было достигнуто у всех пациентов, кроме одного – с обтурацией пузырного протока конкрементом. Также коллеги использовали ближний инфракрасный режим для осуществления диссекции желчного пузыря из ложа печени в целях точного определения плоскости диссекции. Однако это исследование было проведено на небольшой одноручной группе пациентов без контрольной группы, с которой

можно было бы сравнить результаты. Авторы пришли к выводу, что этот метод полезен для немедленного очерчивания внепеченочных билиарных структур, а также для уточнения плоскости диссекции между желчным пузырем и печеночным ложем.

Аналогичным образом Y.Y. Liu с соавторами использовали тот же путь введения ICG в более крупной серии пациентов, подвергшихся лапароскопической холецистэктомии [11]. Исследование выполнялось двумя различными способами: через предварительно установленный чрескожный транспеченочный дренаж желчного пузыря у 18 пациентов или путем интраоперационной чрескожной пункции желчного пузыря у 28 пациентов. Авторы пришли к выводу, что холецистохолангиография по сравнению с только белым светом позволяет лучше распознать желчные протоки, особенно при наличии воспаления желчного пузыря. G.C. Škrabec и соавторы сравнили лапароскопическую холецистэктомию с применением флуоресцентной холангиографии со стандартным подходом без ICG-холангиографии, при этом не обнаружили существенных различий между группами по оперативному времени и периоперационным осложнениям и подчеркнули пользу методики для удобства хирурга [12].

H. Shibata с коллегами описали различия между внутривенным введением ICG и внутрипротоковым введением с 12 пациентами в каждой группе [13]. Введение ICG во второй группе осуществлялось тремя различными способами: через холецистостому у 8 пациентов, через назобилиарный дренаж у 1 пациента и путем прямого введения в желчный пузырь у 3 пациентов. Нестандартизированный интрабилиарный подход не позволяет сделать окончательные выводы о преимуществе одной методики относительно другой.

Единственное рандомизированное контролируемое исследование, опубликованное в литературе, было проведено доктором F. Dip с коллегами: они сравнили эффективность флуоресцентной холангиографии в ближнем инфракрасном свете с визуализацией желчных протоков только при помощи белого света и обнаружили, что флуоресценция значительно лучше освещает желчные пути перед диссекцией по сравнению с последней группой [14]. По сравнению с внутривенным введением ICG прямое введение ICG обеспечивает более четкую визуализацию желчного пузыря и желчных протоков, позволяя избежать флуоресценции печени и тем самым повысить контрастность между желчными протоками и печенью.

Описание клинического случая

Пациент мужского пола, 82 лет, с сопутствующей патологией: артериальная гипертензия, генерализованный атеросклероз, хроническая сердечная недостаточность и хроническая обструктивная болезнь легких – поступил в отделение неотложной помощи с болью в правом верхнем квадранте живота, тошнотой, повышением температуры до 38^0C. По данным физикального осмотра и ультразвукового исследования был диагностирован острый

калькулезный холецистит. С учетом высоких хирургических рисков (ASA III) и возраста пациента была выполнена чрескожная холецистостомия под ультразвуковой навигацией, установлен дренаж 9Fr. Пациенту было рекомендовано выполнение лапароскопической холецистэктомии в плановом порядке через 1–2 месяца.

Лапароскопическую холецистэктомию проводили с использованием традиционной четырехпортовой техники (2 порта – 10 мм, 2 порта – 5 мм). Применяли лапароскопическую стойку с возможностью визуализации в ближнем инфракрасном диапазоне (Stryker Corporation) и в белом свете в 4К.

Непосредственно перед операцией на операционном столе готовится раствор ICG 0,25 мг/мл (mirpharm). Для приготовления этого раствора флакон с 25 мг порошка индоцианина зеленого растворяют в 10 мл стерильной воды, чтобы получить 2,5 мг/мл раствора; затем 1 мл этого раствора разводят в 9 мл стерильной воды, чтобы получить 0,25 мг/мл раствора. 9 мл желчи аспирируется из желчного пузыря в шприц и смешивается с 1 мл 0,25 мг/мл раствора ICG, в результате чего получается 0,025 мг/мл раствора. Затем этот раствор повторно вводится в желчный пузырь. Предварительно смешанный раствор ICG с желчью люминисцирует в ближнем инфракрасном свете сразу после введения без задержки, быстро заполняя желчный пузырь и распространяясь через пузырный проток во внепеченочные желчные протоки. Катетер удаляется, а место пункции клипируется. Затем проводится стандартное выделение треугольника Кало, соответствующее нормам CVS (critical view of safety, критическому взгляду на безопасность) последовательно в белом и ближнем инфракрасном свете.

Были выполнены плановая лапароскопическая холецистэктомия, приготовление раствора по вышеописанной схеме. При проведении холецистэктомии желчный пузырь был в массивном спаечном процессе с петлями большого сальника, передней брюшной стенкой, печенью. Перед началом диссекции введен приготовленный раствор ICG, свечения не получено в связи с перекрытием сигнала жировой тканью большого сальника; после адгезиолизиса определялось интенсивное свечение желчного пузыря на фоне полностью интактной печени. При диссекции в зоне треугольника Кало в белом свете пузырный проток четко не определялся, так как множественные рубцовые ткани имитировали трубчатые структуры (рис. 1). Визуализация в ближнем инфракрасном свете позволила достоверно идентифицировать пузырный проток (рис. 2). Дальнейшую холецистэктомию выполняли по принципам CVS. Оперировавший хирург отметил полезность методики для выполнения операции у данного пациента. В послеоперационном периоде осложнений не возникло. Пациент был выписан на 3-и сутки после операции.

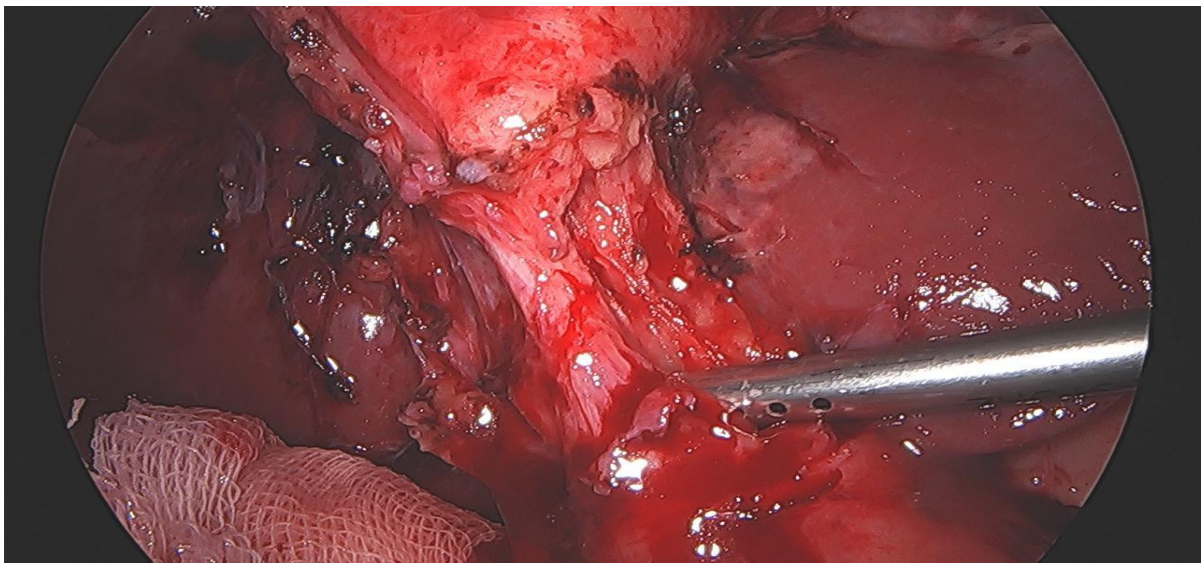

Рис. 1. Фото шейки желчного пузыря в белом свете. Выделена одна из трубчатых структур, подозрительная на пузырный проток

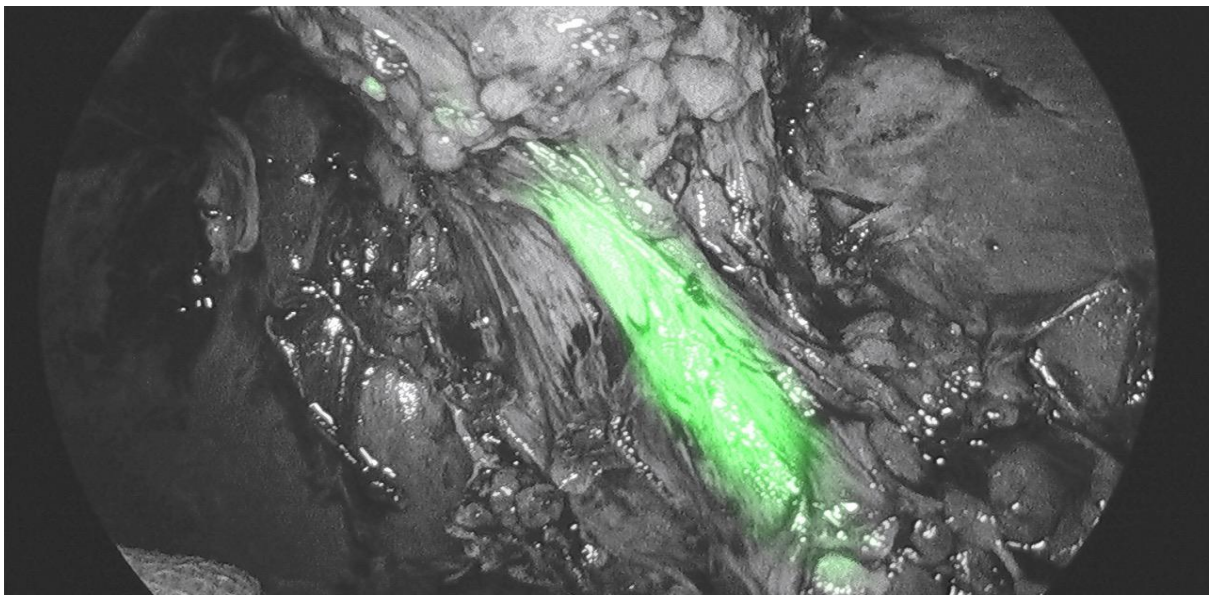

Рис. 2. Фото шейки желчного пузыря в ближнем инфракрасном свете. Зеленым красителем подсвечивается пузырный проток на фоне интактной печени

Индоцианин зеленый нетоксичен и не требует воздействия ионизирующего излучения, не метаболизируется и выводится в неизмененном виде [15]. Следует отметить, что ICG производится с небольшим количеством йода, предварительно смешанного с водой для облегчения растворения. Хотя побочные реакции на внутривенное введение ICG встречаются крайне редко (*0,003%), перед применением необходимо спросить пациентов об аллергии на йод, а у пациентов с предыдущей реакцией на йод следует рассмотреть возможность премедикации, поскольку йод может всасываться через мембрану желчевыводящих путей [16].

Устойчивое накопление красителя в сосудистом русле в первый час после введения, а также его высокая оптическая абсорбция при длине волны, при которой большинство тканей человека прозрачны (*800 нм), делают краситель особенно полезным для ангиографии и оценки перфузии тканей [17]. Многочисленные способы его применения в медицине включают офтальмологическую ангиографию, интраоперационную нейрохирургическую и коронарную ангиографию, реконструктивную микрохирургию, прогнозирование заживления ран после ампутации и лимфатическое картирование [18]. Более того, благодаря полному выведению красителя в желчь ICG также является идеальным красителем для визуализации внепеченочного желчного дерева. Однако время внутривенного введения трудно оптимизировать, так как фоновое свечение от печени может препятствовать визуализации, если ICG вводится слишком близко к моменту диссекции. Если требуется дополнительная инъекция, хирург должен дождаться выделения желчи печенью, что может увеличить время операции.

Идея стандартной методики ICG на протяжении последних лет приобретает все большую популярность и широко освещается в отечественной литературе [19]. В данной статье описан непопулярный способ применения ICG, введенного непосредственно в желчный пузырь для визуализации анатомии желчевыводящих путей. Прямое введение препарата во внепеченочную желчевыводящую систему устраняет задержку, связанную с внутривенным введением, позволяя сразу же увидеть флуоресценцию [20]. Более того, печень и кровеносные сосуды не флуоресцируют, следовательно, не препятствуют хирургу изолированно видеть в ближнем инфракрасном свете только желчный пузырь и внепеченочные желчные пути. Таким образом, данная методика флуоресцентной холангиографии служит тем же целям, что и традиционная интраоперационная контрастная рентгеновская холангиография. Однако она имеет ряд преимуществ: позволяет избежать радиационного облучения персонала и пациента, обеспечивает визуализацию в реальном времени во время диссекции и может быть полностью выполнена хирургом, без привлечения дополнительного персонала.

Важным предостережением является то, что флуоресцентная холангиография не показана для эффективного выявления камней в общем желчном протоке. Поэтому она не должна заменять традиционную контрастную рентгеновскую холангиографию в случаях, когда есть опасения по поводу наличия холедохолитиаза.

Концентрация ICG в растворе влияет на его флуоресценцию. При высоких концентрациях происходит тушение (снижение флуоресценции из-за поглощения света), обусловленное агрегацией молекул красителя. При внутрисосудистом введении ICG быстро связывается с белками плазмы, которые разделяют молекулы, уменьшая эффект тушения. Поскольку авторы вводили ICG только в желчевыводящую систему, чтобы избежать эффекта

гашения, при введении непосредственно в желчный пузырь следует использовать разбавленный раствор ICG. Исследования показывают, что раствор ICG *0,025 мг/мл идеально подходит для визуализации желчевыводящих путей [21]. Методика разведения описана выше. Хотя ошибки в процессе разведения не повредят пациенту, более или менее концентрированные растворы ICG будут флуоресцировать не так ярко, и NIR-визуализация может быть неоптимальной.

Во время диссекции треугольника Кало режимы стандартного освещения и NIR-света переключают, чтобы использовать преимущества обоих режимов визуализации. На сегодняшний день существуют лапароскопические стойки с совмещенным режимом визуализации в ближнем инфракрасном и белом свете. Такой режим, безусловно, удобнее для хирурга, так как нет нужды переключать режимы, свечение сохраняется на протяжении всей операции. Флуоресценция пузырного протока и общего желчного протока обеспечивает дополнительный уровень комфорта для хирурга, повышает профиль безопасности операции, особенно в условиях воспаления или аберрантной анатомии. Пузырная артерия не освещается при методе прямой инъекции желчного пузыря, но контраст между ней и флуоресцирующим желчным пузырем полезен для определения расположения артерии вдоль стенки желчного пузыря. Если после выделения пузырного протока требуется дальнейшее определение пузырной артерии, ее флуоресценцию можно получить с помощью внутривенной болюсной дозы (2,5 мг) ICG непосредственно после пересечения пузырного протока.

Заключение

Прямая инъекция в желчный пузырь дает два важных преимущества по сравнению с внутрисосудистой инъекцией: она обеспечивает немедленную визуализацию внепеченочных билиарных структур после инъекции и подсвечивает плоскость диссекции между желчным пузырем и ложем печени.

Авторы считают, что абсолютно всем пациентам с ранее установленной холецистостомой показана лапароскопическая холецистэктомия с использованием дополнительных методов визуализации. На взгляд авторов, флуоресцентная холангиография с прямым введением ICG в желчный пузырь через холецистостомический дренаж – наиболее удобная опция для таких случаев. Другим пациентам можно выполнять прямое введение индоцианина зеленого в желчный пузырь через пункционную иглу. Безусловное преимущество такой методики заключается в изолированном свечении желчного пузыря и внепеченочных желчных путей без «светового шума» со стороны печени. Также импонирует тот факт, что решение об использовании такого метода NIR-визуализации может быть принято интраоперационно и нет нужды в предоперационном прогнозировании «трудной холецистэктомии». Недостатками методики являются большой расход препарата,

необходимость в пункции желчного пузыря или наличии холецистостомического дренажа, невозможность использования при обтурационных формах холецистита.

Методика легко воспроизводима без дополнительного обучения при наличии должного оборудования (камеры с визуализаций в ближнем инфракрасном свете и индоцианина зеленого). Показания к применению: наличие холецистостомы, острый необтурационный холецистит.

Список литературы

1. Nawacki L., Kozłowska-Geller M., Wawszczak-Kasza M., Klusek J., Znamirowski P., Głuszek S. Iatrogenic Injury of Biliary Tree—Single-Centre Experience // Int J. Environ Res Public Health. 2022. № 31. 20 (1) С. 781. DOI: 10.3390/ijerph20010781.
2. Strasberg S.M., Hertl M., Soper N.J. An analysis of the problem of biliary injury during laparoscopic cholecystectomy //Journal of the American College of Surgeons. 1995. Т. 180. № 1. С. 101-125.
3. Flum D.R., Koepsell T., Heagerty P., Sinanan M., Dellinger E.P. Common bile duct injury during laparoscopic cholecystectomy and the use of intraoperative cholangiography: adverse outcome or preventable error? // Archives of Surgery. 2001. Т. 136. № 11. С. 1287-1292. DOI: 10.1001/archsurg.136.11.1287.
4. Biagio P., Stefano R., Rossi del Monte S., Francesco C., Muttillo, Mazzarella G., Angelo M.I. Indocyanine Green Fluorescence in Laparoscopic Cholecystectomy: An Easy Procedure to Prevent Big Troubles // Clinics of surgery. 2021. № 5 (10). URL: https://clinicsofsurgery.com/uploads/IMG_82545. (дата обращения: 08.02.2025). DOI:10.47829/COS.2021.51002.
5. Matsumura M., Kawaguchi Y., Kobayashi Y., Kobayashi K., Ishizawa T., Akamatsu N., Kaneko J., Arita J., Kokudo N., Hasegawa K. Indocyanine green administration a day before surgery may increase bile duct detectability on fluorescence cholangiography during laparoscopic cholecystectomy // Journal of Hepato-Biliary-Pancreatic Sciences. 2021. Т. 28. №. 2. С. 202-210. DOI: 10.1002/jhbp.855.
6. Chen Q., Zhou R., Weng J., Lai Y., Liu H., Kuang J., Zhang S., Wu Z., Wang W., Gu W. Extrahepatic biliary tract visualization using near-infrared fluorescence imaging with indocyanine green: optimization of dose and dosing time // Surgical Endoscopy. 2021. Т. 35. С. 5573-5582. DOI: 10.1007/s00464-020-08058-6.
7. Graves C., Ely S., Idowu O., Newton C., Kim S. Direct Gallbladder Indocyanine Green Injection Fluorescence Cholangiography During Laparoscopic Cholecystectomy // Journal of

Laparoendoscopic and Advanced Surgical Techniques. 2017. T. 27. № 10. C. 1069-1073. DOI: 10.1089/lap.2017.0070.

8. Zarrinpar A., Dutson E.P., Mobley C., Busuttil R.W., Lewis C.E. , Tillou A., Cheaito A., Hines O.J., Hiyama D.T. Intraoperative Laparoscopic Near-Infrared Fluorescence Cholangiography to Facilitate Anatomical Identification: When to Give Indocyanine Green and How Much // Surgical innovation. 2016. T. 23. № 4. C. 360-365. DOI: 10.1177/1553350616637671.

9. Castagneto-Gissey L., Russo M.F., Iodice A., Casella-Mariolo J., Serao A., Picchetto A., D'Ambrosio G., Urciuoli I., De Luca A., Salvati B.,Casella G. Intracholecystic versus Intravenous Indocyanine Green (ICG) Injection for Biliary Anatomy Evaluation by Fluorescent Cholangiography during Laparoscopic Cholecystectomy: A Case–Control Study // Journal of Clinical Medicine. 2022. T. 11. № 12. C. 3508. DOI: 10.3390/jcm11123508.

10. Verbeek F.P.R., Schaafsma B.E., Tummers Q.R.J.G., van der Vorst J.R. , van der Made W.J., Baeten C.I.M., Bonsing B.A., Frangioni J.V., Cornelis J.H., van de Velde, Vahrmeijer A.L. Optimization of near-infrared fluorescence cholangiography for open and laparoscopic surgery // Surgical endoscopy. 2014. T. 28. C. 1076-1082. DOI: 10.1007/s00464-013-3305-9.

11. Liu Y.Y., Liao C.H., Diana M., Wang S.Y.,, Kong S.H., Yeh C.N., Dallemagne B., Marescaux J., Yeh S. T. Near-infrared cholecystocholangiography with direct intragallbladder indocyanine green injection: preliminary clinical results // Surgical endoscopy. 2018. T. 32. C. 1506-1514. DOI: 10.1007/s00464-017-5838-9.

12. Škrabec G.C., Aranda P.F., Espín F., Cremades M., Navinés J., Zárate A., Cugat E. Fluorescent cholangiography with direct injection of indocyanine green (ICG) into the gallbladder: a safety method to outline biliary anatomy // Langenbeck's Archives of Surgery. 2020. T. 405. C. 827-832. DOI: 10.1007/s00423-020-01967-z.

13. Shibata H., Aoki T., Koizumi T., Kusano T., Yamazaki T., Saito K., Hirai T., Tomioka K., Wada Y., Hakozaki T., Tashiro Y., Nogaki K., Yamada K., Matsuda K., Fujimori A., Enami Y., Murakami M. The Efficacy of Intraoperative Fluorescent Imaging Using Indocyanine Green for Cholangiography During Cholecystectomy and Hepatectomy // Clinical and experimental gastroenterology. 2021. C. 145-154. DOI: 10.2147/CEG.S275985.

14. Dip F., Roy M., Menzo E.L., Simpfendorfer C., Szomstein S., Rosenthal R.J. Routine use of fluorescent incisionless cholangiography as a new imaging modality during laparoscopic cholecystectomy // Surgical endoscopy. 2015. T. 29. C. 1621-1626. DOI: 10.1007/s00464-014-3853-7.

15. Ishizawa T., Tamura S., Masuda K., Aoki T., Hasegawa K., Imamura H., Yoshifumi B., Norihiro K. Intraoperative Fluorescent Cholangiography Using Indocyanine Green: A Biliary Road Map for Safe Surgery // Journal of the American College of Surgeons. 2009. T. 208. № 1. C. e1-e4.

DOI: 10.1016/j.jamcollsurg.2008.09.024.

16. Bjerregaard J., Pandia M.P., Jaffe R.A. Occurrence of Severe Hypotension After Indocyanine Green Injection During the Intraoperative Period // A&A Practice. 2013. Т. 1. № 1. С. 26-30. DOI: 10.1097/ACC.0b013e3182933c12.

17. Mascagni P., Spota A., Felli E., Perretta S., Pessaux P., Dallemagne B., Mutter D. Conclusive Identification and Division of the Cystic Artery: A Forgotten Trick to Optimize Exposure of the Critical View of Safety in Laparoscopic Cholecystectomy // Journal of the American College of Surgeons. 2019. Т. 229. № 5. С. e5-e7. DOI: 10.1016/j.jamcollsurg.2019.07.009.

18. Alander J.T., Kaartinen I., Laakso A., Pätilä T., Spillmann T., Tuchin V.V., Venermo M., Välisuo P. A Review of Indocyanine Green Fluorescent Imaging in Surgery // International journal of biomedical imaging. 2012. Т. 12. № 1. С. 940-585. DOI: 10.1155/2012/940585.

19. Кащенко В.А., Емельянов С.И., Стрижелецкий В.В., Коссович М.А., Таривердиев М.Л., Рутенбург Г.М., Богатиков А.А., Лодыгин А.В., Горнов С.В., Султанова Ф.М. Интеграция ICG-флуоресцентной холангиографии в систему безопасности лапароскопической холецистэктомии // Хирургия. Журнал имени Н.И. Пирогова. 2023. Т. 11. С. 89-98. DOI: 10.17116/hirurgia202311189.

20. Jao M.L., Wang Y.Y., Wong H.P., Bachhav S., Liu K.C. Intracholecystic administration of indocyanine green for fluorescent cholangiography during laparoscopic cholecystectomy—A two-case report // International journal of surgery case reports. 2020. Vol. 68. С. 193-197. DOI: 10.1016/j.ijscr.2020.02.054.

21. Nitta T., Kataoka J., Ohta M., Ueda Y., Senpuku S., Kurashima Y., Tetsunosuke S., Takashi I. Laparoscopic cholecystectomy for cholecystitis using direct gallbladder indocyanine green injection fluorescence cholangiography: A case report // Annals of Medicine and Surgery. 2020. Vol. 57. С. 218-222. DOI: 10.1016/j.amsu.2020.07.057.