

ЭФФЕКТИВНОСТЬ ОБОГАЩЕННОЙ ТРОМБОЦИТАМИ АУТОЛОГИЧНОЙ ПЛАЗМЫ В КОРРЕКЦИИ ГРАНУЛЕМАТОЗНЫХ ОСЛОЖНЕНИЙ ПОСЛЕ ВВЕДЕНИЯ ИНЪЕКЦИОННЫХ ТКАНЕВЫХ НАПОЛНИТЕЛЕЙ НА ОСНОВЕ ПОЛИМОЛОЧНОЙ КИСЛОТЫ: ЭКСПЕРИМЕНТАЛЬНО-КЛИНИЧЕСКОЕ ИССЛЕДОВАНИЕ

^{1,2}Первых С. Л. ORCID ID 0000-0002-6423-3992,

³Карпова Е. И. ORCID ID 0000-0003-0510-1022,

^{4,5}Лелюк В. Г. ORCID ID 0000-0002-9690-8325

¹Федеральное государственное автономное образовательное учреждение «Российский национальный исследовательский медицинский университет им. Н. И. Пирогова Минздрава России», Москва, Российская Федерация, e-mail: svetlanapervykh@yandex.ru;

²Клиника «ДокМед», Москва, Российская Федерация;

³Институт непрерывного образования и профессионального развития Федерального государственного автономного образовательного учреждения «Российский национальный исследовательский медицинский университет им. Н. И. Пирогова Минздрава России», Москва, Российская Федерация;

⁴Общество с ограниченной ответственностью «Инновационные технологии развития», Москва, Российская Федерация;

⁵Многопрофильный профессорский медицинский центр «Сосудистая клиника на Патриарших», Москва, Российская Федерация

Гранулематозные осложнения после введения инъекционных тканевых наполнителей на основе полимолочной кислоты представляют серьезную проблему в эстетической медицине ввиду сложности коррекции и отсутствия стандартизированных протоколов лечения. Целью данной работы являлась оценка эффективности аутологичной богатой тромбоцитами плазмы в терапии гранулем, индуцированных введением инъекционных тканевых наполнителей на основе полимолочной кислоты, в эксперименте и клинической практике. В исследовании использована созданная авторами оригинальная экспериментальная модель гранулем у животных с последующим применением аутологичной плазмы. Клиническая часть включала сведения о пациентах с верифицированными гранулемами после введения инъекционных тканевых наполнителей на основе полимолочной кислоты, которым проводилась терапия по авторской методике (патент). Для оценки динамики гранулематозного процесса применялось ультразвуковое сканирование, для оценки структуры и эффективности терапии - патогистологическое исследование. В эксперименте показана эффективность плазмотерапии, подтвержденная гистологически. Клинически зафиксирован регресс гранулем, что соответствовало данным ультразвукового исследования. На основании результатов предложен новый дифференцированный диагностико-терапевтический алгоритм. Применение аутологичной обогащенной тромбоцитами плазмы демонстрирует перспективность в лечении гранулематозных осложнений, связанных с применением инъекционных тканевых наполнителей в эстетической медицине. Для выбора тактики лечения ключевое значение имеет гистологическая верификация, тогда как ультразвуковое исследование является инструментом мониторинга структурных изменений.

Ключевые слова: гранулемы, полимолочная кислота, тканевые наполнители, осложнения контурной пластики, аутологичная плазма, ультразвуковая диагностика, гистологическая верификация.

GRANULOMATOUS COMPLICATIONS FOLLOWING THE INJECTION OF POLY-L-LACTIC ACID-BASED DERMAL FILLERS REPRESENT A SIGNIFICANT CHALLENGE IN AESTHETIC MEDICINE DUE TO THE DIFFICULTY OF CORRECTION AND THE LACK OF STANDARDIZED TREATMENT PROTOCOLS

^{1,2}Pervykh S. L. ORCID ID 0000-0002-6423-3992,

³Karpova E. I. ORCID ID 0000-0003-0510-1022,

^{4,5}Lelyuk V. G. ORCID ID 0000-0002-9690-8325

¹Department of Skin Diseases and Cosmetology. Faculty of Additional Postgraduate Education of the Federal State Autonomous Educational Institution "Russian National Research Medical University named after N. I. Pirogov of the Ministry of Health of the Russian Federation", Moscow, Russian Federation, e-mail: svetlanapervykh@yandex.ru;

²DokMed Clinic, Moscow, Russian Federation;

³*Department of Plastic, Reconstructive Surgery, Cosmetology and Cell Technologies, Institute of Continuing Education and Professional Development of the Federal State Autonomous Educational Institution "Russian National Research Medical University named after N. I. Pirogov of the Ministry of Health of the Russian Federation", Moscow, Russian Federation;*

⁴*Limited Liability Company "Innovative Technologies of Development", Moscow, Russian Federation;*

⁵*Multidisciplinary Professorial Medical Center "Vascular Clinic on Patriarch's", Moscow, Russian Federation*

Granulomatous complications following the administration of polylactic acid-based injectable dermal fillers present a significant problem in aesthetic medicine due to the difficulty of correction and the lack of standardized treatment protocols. The objective of this study was to evaluate the efficacy of autologous platelet-rich plasma in the treatment of granulomas induced by the injection of polylactic acid-based fillers, both experimentally and in clinical practice. This research utilized an original experimental granuloma model in animals, developed by the authors, with subsequent application of autologous plasma. The clinical part included data on patients with histologically verified granulomas following the injection of polylactic acid-based fillers, who underwent therapy according to the authors' proprietary method (patent). To assess the dynamics of the granulomatous process, ultrasound scanning was employed, while histopathological examination was used to evaluate structural changes and treatment efficacy. The experiment demonstrated the effectiveness of plasma therapy, confirmed histologically. Clinical regression of the granulomas was documented, correlating with ultrasound findings. Based on the results, a new differentiated diagnostic and therapeutic algorithm has been proposed. The application of autologous platelet-rich plasma shows promise in treating granulomatous complications associated with the use of injectable dermal fillers in aesthetic medicine. Histological verification is crucial for determining the treatment strategy, while ultrasound serves as a tool for monitoring structural changes. Keywords: granulomas, poly-l-lactic acid (PLLA), dermal fillers, filler complications, autologous plasma, ultrasound diagnostics, histological verification.

Введение

Широкое применение инъекционных тканевых наполнителей (ИТН) в современной эстетической медицине демонстрирует увеличение количества процедур с их использованием как в мире, так и на территории Российской Федерации [1]. Параллельно с расширением практики использования ИТН отмечается прогрессирующий рост количества осложнений, среди которых особое место занимают гранулематозные реакции [2; 3]. Несмотря на декларируемую безопасность ИТН, практически все химические группы наполнителей способны индуцировать гранулемообразование [4-6].

Особую актуальность приобретает проблема отсроченных осложнений при применении ИТН на основе полимолочной кислоты (ПМК) в связи с относительно недавним внедрением этой группы препаратов в клиническую практику и, по-видимому, более высокой долей гранулематозных осложнений, развивающихся после применения ИТН данной группы. Существенная вариабельность данных о частоте развития гранул (от 1,2% до 52%), отсутствие унифицированных диагностических критериев и патогенетически обоснованных методов лечения создают значительные трудности в ведении данной категории пациентов [7-9].

Современные подходы к терапии гранул подразумевают широкое применение инъекционных форм кортикостероидов [10; 11], которые позволяют достаточно быстро купировать воспалительный процесс, однако их использование не всегда приводит к полному регрессу патологического процесса. В случаях, когда кортикостероидная терапия оказывается недостаточно эффективной или противопоказана, в качестве альтернативы назначаются

инъекции цитостатиков [12; 13], механизм действия которых направлен на подавление пролиферативной активности фибробластов и лимфогистиоцитарной реакции. При отсутствии ответа на консервативную терапию, а также при формировании крупных, эстетически выраженных и фиброзно измененных гранулем, методом выбора нередко становится хирургическое иссечение [14], которое, однако, сопряжено с риском, сопровождающим любое оперативное вмешательство, и не является гарантом отсутствия рецидивов.

Несмотря на существование нескольких терапевтических стратегий, каждая из перечисленных методик характеризуется нестабильной и трудно прогнозируемой эффективностью и высокой частотой рецидивов после проведенного лечения и, по данным литературы, может достигать 30%. Дополнительным серьезным ограничением является высокий риск развития системных и локальных побочных эффектов [15], которые могут возникать как на фоне фармакотерапии, так и в результате хирургического вмешательства, что требует разработки более безопасных альтернатив.

Отсутствие стандартизированных протоколов коррекции и предиктивных маркеров развития осложнений диктует необходимость поиска новых патогенетически ориентированных методов лечения. В связи с этим перспективным направлением представляется использование аутологичной богатой тромбоцитами плазмы, обладающей комплексным регенераторным, противовоспалительным и иммуномодулирующим потенциалом. Проведенное авторами экспериментально-клиническое исследование направлено на оценку эффективности аутологичной плазмы в коррекции гранулематозных осложнений после введения ИТН на основе ПМК и разработку алгоритма диагностики и лечения данной патологии.

Цель исследования

Оценка эффективности аутологичной богатой тромбоцитами плазмы в терапии гранулем, индуцированных введением инъекционных тканевых наполнителей на основе полимолочной кислоты, в эксперименте и клинической практике.

Материалы и методы исследования

Авторами проведено комбинированное экспериментально-клиническое исследование, включающее эксперимент на лабораторных животных (одобрен комиссией по биоэтике МГУ, протокол № 157-д-з от 21.12.2023) и проспективный анализ клинических случаев. Исследование было одобрено локальным этическим комитетом ФГАОУ ВО «РНИМУ им. Н. И. Пирогова» (протокол заседания № 224 от 19 декабря 2022 года).

В экспериментальной части исследования для создания модели гранулемы у лабораторных животных были использованы половозрелые самцы мышей (30 особей) линии

BALB/c, согласно принципам 3R (Replacement, Reduction, Refinement) ARRIVE guidelines 2.0., в возрасте 8-10 недель с массой тела 19-21 г, полученные из питомника Федерального государственного бюджетного научного учреждения «Федеральный исследовательский центр Институт цитологии и генетики Сибирского отделения Российской академии наук» (ИЦиГ СО РАН) (статус SPF). Животных содержали в стандартных условиях вивария (температура 22±2 °С, влажность 50–60%, 12/12-часовой световой цикл) со свободным (неограниченным) доступом к воде и стандартному корму.

Гранулематозная реакция индуцировалась однократным введением ИТН на основе ПМК путем введения в подкожную клетчатку дорзальной области у животных. В дизайне эксперимента животные были разделены на 3 группы (n=10 в каждой): группа контроля, группа плазмотерапии, группа терапии кортикостероидами (раствор бетаметазона). В протоколе лечения использовалось введение аутологичной плазмы (после забора крови животного из подчелюстной вены в микроцентрифужную пробирку, центрифугирования и отбора отсепарированной плазмы) и кортикостероидов 1 раз в 7 дней трехкратно в область развившейся гранулемы. После гуманного выведения животных из эксперимента проводили гистологическое и иммуногистохимическое исследование биоптатов с оценкой плотности воспалительного инфильтрата, количества гигантских клеток и выраженности фиброза.

В клиническую часть проспективного исследования было включено 25 пациенток с верифицированными гранулемами после введения ИТН на основе ПМК персистенции более 6 месяцев (от 6 до 18, в среднем – 12 мес.), что также являлось основным критерием включения. Права пациенток были соблюдены в полном соответствии с Хельсинкской декларацией: информированное добровольное согласие на использование материала в научных целях, участие в исследовании и использование медицинских данных, включая публикацию в обезличенной форме, было получено от каждой участницы до начала исследования. Отказ от участия не влиял на качество стандартной терапии.

Критериями исключения являлись наличие в анамнезе системных, аутоиммунных, воспалительных, онкологических заболеваний; проведение в области образования гранул процедур лазерной терапии, криодеструкции или инъекций кортикостероидов/цитостатиков (5-фторурацила) в течение 6 месяцев, предшествующих включению в исследование. Клиническое обследование пациенток с фотофиксацией (Canon EOS 250D Kit 18-55mm IS STM, Япония) состояния области гранулемообразования в сочетании с ультразвуковым исследованием мягких тканей на сканерах (Canon Aplio i800, Япония и Siemens Acuson Sequoia, Германия) линейными датчиками с центральной частотой 17-18 МГц являлись основой клинической диагностики и контроля регресса патологического процесса. Первичная биопсия (панч-биоптат Apexmed Slim, Индия) диаметром 3 мм гранулем с последующей

гистологической верификацией является обязательной в рамках установки диагноза «гранулемы мягких тканей», повторный забор материала был обусловлен необходимостью понимания механизма регресса на фоне терапии, что невозможно сделать неинвазивными методами клинического подхода. Биопсия выполнялась опытным специалистом с использованием анестезии, риск осложнений был минимален. Морфологический материал обрабатывали стандартным методом: образцы фиксировали в 10%-ном нейтральном формалине, обезвоживали в спиртах возрастающей концентрации и заливали в парафин. Гистологические срезы кожи толщиной 5 мкм окрашивали рутинными красителями - гематоксилином и эозином - для последующего сканирования (Hamamatsu NanoZoomer S360, Япония) и анализа в системе (Digital Pathology, Российская Федерация). Протокол лечения включал применение аутологичной богатой тромбоцитами плазмы по запатентованной авторами методике (патент № 2814006). Инъекции выполнялись в очаги гранулем с интервалом 7 дней, всего 3 процедуры. Для статистической обработки использовали пакет SPSS23.0. Применяли критерии Манна - Уитни, Вилкоксона и хи-квадрат. Различия считались статистически значимыми при $p < 0,05$.

Результаты исследования и их обсуждение

В экспериментальной части исследования после выведения животных на 60-е сутки из эксперимента был произведен патоморфологический анализ гранулем и окружающих тканей, продемонстрировавший статистически значимые различия между группами. В группе контроля (без терапии) выявлялись классические гранулемы инородных тел с плотным лимфогистиоцитарным инфильтратом (плотность 4850 ± 320 клеток/ мм^2), многочисленными гигантскими клетками инородных тел (9 ± 3 в поле зрения при увеличении $\times 400$) и выраженным периферическим фиброзом (площадь фиброза $38,5 \pm 4,2\%$).

В группе кортикостероидной терапии отмечалось умеренное уменьшение воспалительной инфильтрации (плотность клеток 3520 ± 285 клеток/ мм^2 ; $p < 0,05$ против контроля) при сохранении значительного фиброзного компонента (площадь фиброза $31,8 \pm 3,5\%$; $p > 0,05$ против контроля). Количество гигантских клеток составляло 6 ± 2 в поле зрения ($p < 0,05$ против контроля). Наиболее выраженные положительные изменения наблюдались в группе плазмотерапии, где отмечалось достоверное уменьшение плотности клеточного инфильтрата до 2150 ± 180 клеток/ мм^2 ($p < 0,001$ в сравнении с контролем и $p < 0,01$ - с кортикостероидами), снижение количества гигантских клеток до 5 ± 2 в поле зрения ($p < 0,001$ в сравнении с обеими группами) и значительное уменьшение площади фиброза до $19,8 \pm 2,7\%$ ($p < 0,01$ в сравнении с контролем и $p < 0,05$ - с группой с кортикостероидами). Различия между группой плазмотерапии и контроля были статистически значимы ($p < 0,001$). Важным аспектом являлось отсутствие рецидивов гранулем в группе плазмотерапии в течение 60 дней

наблюдения, в то время как в группе кортикостероидной терапии отмечался рецидив у 40% животных.

Таким образом, экспериментальная часть исследования продемонстрировала выраженную эффективность аутологичной плазмы в коррекции гранулематозных осложнений, проявляющуюся в достоверном уменьшении воспалительной инфильтрации, подавлении фиброгенеза и стойком регрессе образований.

В клинической части проспективного исследования для объективной оценки динамики регресса гранул использовался комплексный подход, включающий в себя клиническую оценку (с фотофиксацией) (рис. 1), ультразвуковое исследование мягких тканей в области гранулемы и патоморфологический анализ.

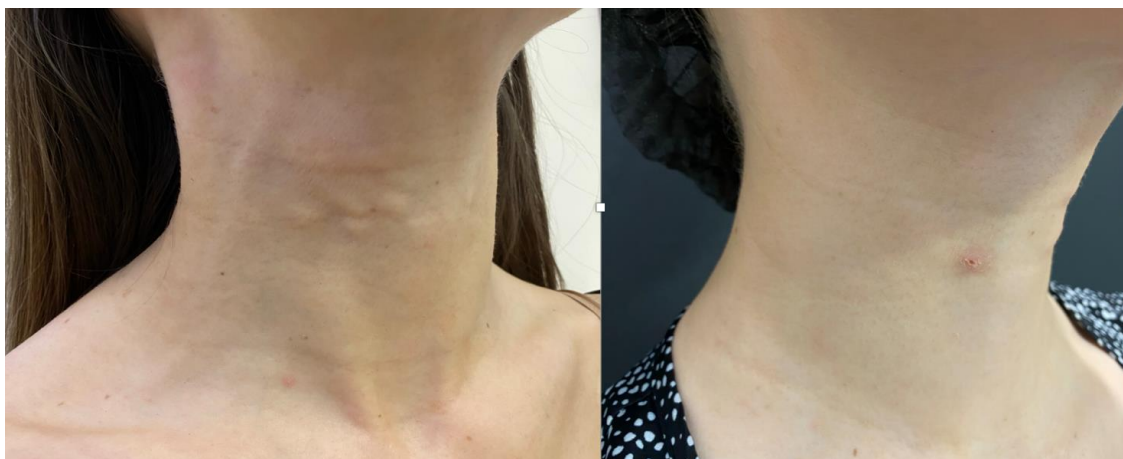

Рис. 1. Осложнение после введения инъекционного тканевого наполнителя на основе полимолочной кислоты: гранулемы области шеи. Слева: вид до лечения (через 8 месяцев после введения инъекционного тканевого наполнителя). Справа вид после (через 1 месяц после курса лечения - 3 инъекции аутологичной богатой тромбоцитами плазмотерапии).

Составлено авторами по результатам данного исследования

При клиническом ранжировании объема гранулемы (0-3) использовались следующие критерии: 0 - отсутствие пальпируемого и видимого образования; 1 - легкое уплотнение, не определяющееся визуально; 2 – видимое умеренное уплотнение, определяющееся визуально; 3 – видимое выраженное, значительно деформирующее кожу уплотнение.

Согласно оценке клинической эффективности, проведение трех инъекций аутологичной богатой тромбоцитами плазмы привело к значительному улучшению клинической картины у всех пациенток: отмечено уменьшение гиперемии, объема и пальпаторной плотности образований уже после второй процедуры. Ультразвуковое исследование мягких тканей в области гранулемы объективно подтвердило уменьшение ее

площади. Сравнение показателей до и после лечения с помощью критерия Вилкоксона выявило статистически значимую положительную динамику ($p < 0,001$).

Для объективной количественной оценки динамики состояния гранулем и перифокальных мягких тканей до и после лечения оценивали локализацию, глубину, линейные размеры (длина, ширина, глубина), эхогенность, количество и плотность цветовых картограмм потоков в режиме цветового доплеровского кодирования (ЦДК), рассчитывали объем образований (гранулем) по формуле. Оценка данных параметров производилась до курса терапии и спустя 1 месяц (сразу после завершения курса терапии). Повторная оценка проводилась по тем же параметрам, в той же проекции. Для уменьшения межоператорских ошибок все ультразвуковые исследования осуществлялись опытным специалистом, данные фиксировались в цифровом архиве. Результаты ультразвукового исследования до и после лечения наглядно продемонстрировали признаки регресса гранулем. При исходных УЗИ визуализировались гипоэхогенные или смешанной эхогенности образования неоднородной структуры, по большей мере - с нечеткими относительно ровными и неровными контурами, расположенные в дерме и/или подкожной жировой клетчатке (рис. 2).

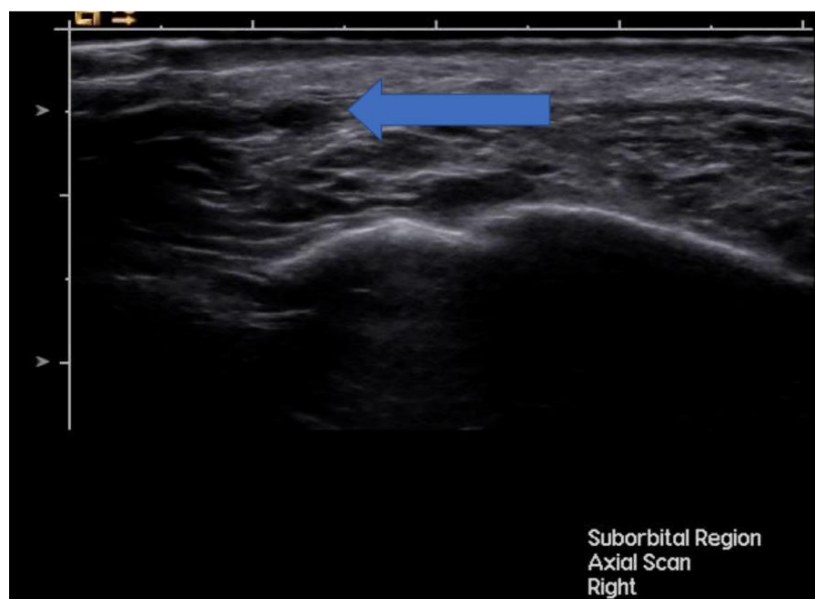

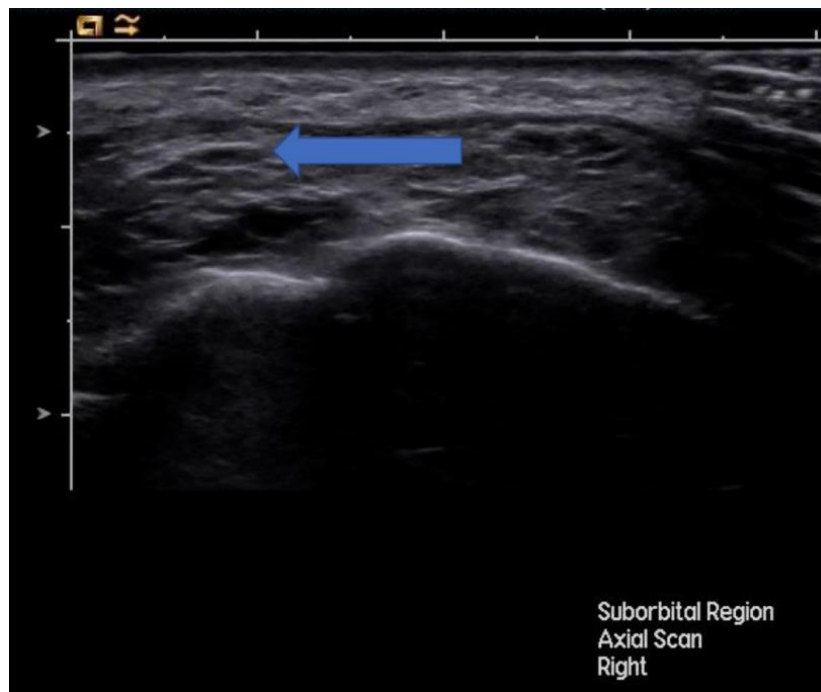
Рис. 2. Ультразвуковая картина гранулемы инфраорбитальной области до проведения курса плазмотерапии. Составлено авторами по результатам данного исследования

Синей стрелкой указано оvoidное неоднородно гипоэхогенное образование с относительно ровными нечеткими контурами (аппарат Siemens Acuson Sequoia, линейный датчик 17 МГц, режим серой шкалы (В-режим)).

Средний наибольший исходный размер составил $8,4 \pm 2,1$ мм. В режиме ЦДК в 68% гранулем регистрировался периферический или интранодулярный тип распределения

цветовых картограмм потоков различной степени интенсивности, что могло соответствовать сосудистым реакциям вследствие воспалительного процесса.

После курса плазмотерапии УЗ-картина гранулем существенно изменилась (рис. 3): наблюдалось статистически значимое ($p < 0,001$) уменьшение линейных размеров и объема образований.



*Рис. 3. Ультразвуковая картина регресса гранулемы инфраорбитальной области после проведения курса аутологичной плазмотерапии (через 1 месяц).
Составлено авторами по результатам данного исследования*

Наблюдается уменьшение размеров, доли гипэхогенного компонента. Образование стало более однородным, эхогенность его в целом повысилась, контур стал четким, ровным, гиперэхогенным - признаки замещения воспалительного инфильтрата фиброзной тканью.

Средний размер гранулемы сократился до $2,5 \pm 1,8$ мм (уменьшение на 70,2%). В 72% случаев гранулемы полностью регрессировали, а на контрольном УЗИ определялись лишь минимальные изменения структуры и эхогенности тканей (в виде локальных неоднородно гиперэхогенных участков) без признаков наличия цветовых картограмм потоков внутри и непосредственно перифокально, которые могли трактоваться как соответствующие фиброзным изменениям. В оставшихся случаях образований отмечалось повышение эхогенности внутреннего содержимого, четкости, ровности и эхогенности контуров и полное исчезновение признаков наличия цветовых картограмм потоков при ЦДК, что могло отражать трансформацию активной гранулемы в стадию фиброза и ремоделирования.

Таблица 1

Динамика гранулем на фоне терапии аутологичной богатой тромбоцитами плазмой, по данным клинического и ультразвукового исследования (n=25)

Параметр для оценки	До плазмотерапии (исходный уровень)	После курса плазмотерапии (через 1 месяц)	Уровень значимости, р
Объем гранулемы при клинической оценке, среднее значение \pm стандартное отклонение	2,4 \pm 0,5 балла	0,7 \pm 0,6 балла	< 0,001
Количество гранулем, разрешившихся полностью (объем = 0 баллов)	0 (0%)	18 (72%)	< 0,001
Максимальный длинник гранулемы по данным УЗИ	8,4 \pm 2,1 мм	2,5 \pm 1,8 мм	p < 0,001

Примечание: составлено авторами на основе полученных данных в ходе исследования.

Представленные данные (табл. 1) в обобщенном виде демонстрируют высокую эффективность метода терапии аутологичной богатой тромбоцитами плазмой. Статистически значимое уменьшение среднего размера гранулемы более чем на 70% и их полное разрешение в 72% случаев обосновывает целесообразность применения плазмотерапии в качестве метода лечения данного осложнения после введения ИТН на основе ПМК.

Однако наиболее информативное подтверждение эффективности введения плазмы, обогащенной тромбоцитами, получено при сравнительном гистологическом анализе биоптатов, полученных до и после курса лечения. Характерной особенностью патоморфологической картины (рис. 4) гранулем после введения ИТН на основе ПМК является большое количество клеток инородного тела со специфическими включениями.

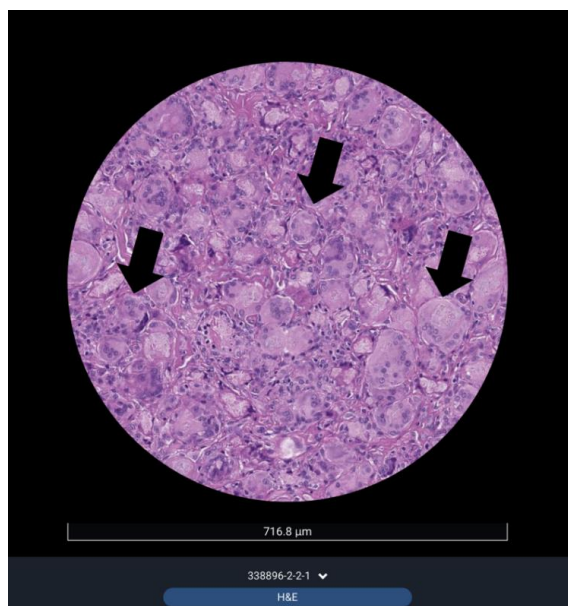


Рис. 4. Патоморфологические изменения в грануле дермы области шеи пациентки К., 42 лет (фиксация материала в 10%-ном нейтральном формалине, парафиновый срез 5 мкм), до курса плазмотерапии. Световая микроскопия. Окраска гематоксилином и эозином. Увеличение $\times 200$. Репрезентативный биоптат до лечения. Визуализируется классическая гранулема инородного тела с плотным лимфо-гистиоцитарным инфильтратом, многочисленными гигантскими клетками инородных тел (черные стрелки) с округлыми включениями (соответствуют морфологии частиц инъекционного тканевого наполнителя). Составлено авторами по результатам данного исследования

Ключевым результатом клинического этапа работы явилось подтверждение способности аутологичной обогащенной тромбоцитами плазмы индуцировать обратное развитие гранулематозной ткани (рис. 5).

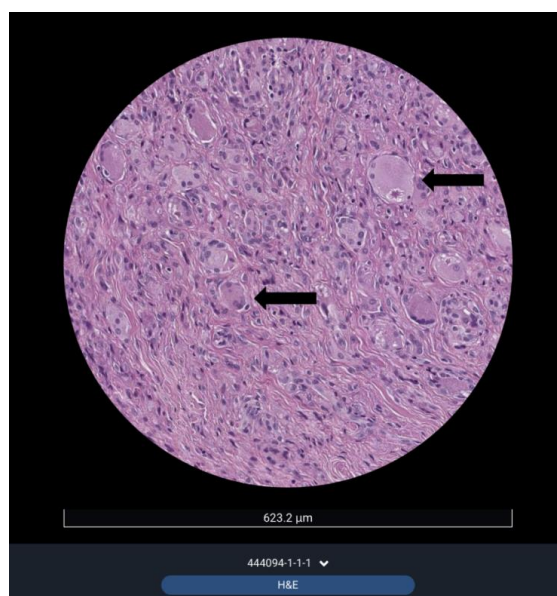


Рис. 5. Регресс патоморфологических изменений в грануле дермы области шеи пациентки К., 42 лет (фиксация материала в 10%-ном нейтральном формалине, парафиновый срез 5 мкм), после курса плазмотерапии. Световая микроскопия.

Окраска гематоксилином и эозином. Увеличение $\times 200$. Отмечается резкое снижение плотности клеточного инфильтрата, уменьшение количества гигантских клеток, уменьшение количества и объема самих частиц ТИН на основе ПМК.

Составлено авторами по результатам данного исследования

Данные морфометрического анализа полностью коррелировали с визуальными наблюдениями и представлены в таблице 2.

Таблица 2

Сравнительные результаты патоморфологической морфометрии до и после лечения аутологичной богатой тромбоцитами плазмой

Параметр	До лечения (n=25)	После лечения (n=25)	Уровень значимости, p
Плотность клеточного инфильтрата	478 \pm 30 кл/мм ²	218 \pm 19 кл/мм ²	<0,001
Количество гигантских клеток (в поле зр. $\times 200$)	10 \pm 2	5 \pm 1	<0,001

Примечание: составлено авторами на основе полученных данных в ходе исследования. Данные представлены в виде среднего значения \pm стандартное отклонение; для сравнения показателей в динамике использован критерий Вилкоксона.

Как демонстрирует таблица 2, после курса плазмотерапии было зафиксировано достоверное ($p < 0,001$) уменьшение ключевых патоморфологических параметров: плотности воспалительного инфильтрата более чем в 2 раза и количества гигантских клеток инородного тела. Процедуры инъекций аутологичной плазмы хорошо переносились всеми пациентами. Не было зарегистрировано ни одного случая серьезных нежелательных явлений, таких как аллергические реакции, инфекционные осложнения или признаки выраженной фиброзной трансформации. Отмечались ожидаемые переходящие явления: легкая гиперемия и отечность в зоне инъекции, самостоятельно разрешавшиеся во всех случаях в течение 24-48 часов после введения.

Заключение

Проведенное экспериментально-клиническое исследование подтвердило высокую эффективность и безопасность применения обогащенной тромбоцитами аутологичной плазмы

для коррекции гранулематозных осложнений, индуцированных инъекциями ИТН на основе ПМК.

В экспериментальной части работы установлено, что воздействие аутоплазмы сопровождается достоверным уменьшением воспалительной инфильтрации и подавлением фиброгенеза, резорбции частиц ПМК, что клинически выражается в стойком регрессе патологических образований. Клинические наблюдения пациентов с персистирующими гранулемами подтвердили экспериментальные данные: применение разработанного протокола терапии обеспечило не только объективный регресс осложнений (верифицированный инструментальными и гистологическими методами), но и отличный профиль безопасности.

Полученные результаты позволяют рассматривать аутологичную богатую тромбоцитами плазму как эффективный и патогенетически обоснованный метод выбора для терапии гранулематозных осложнений после контурной пластики препаратами ПМК.

Дальнейшее изучение иммунологических и генетических маркеров, позволяющих прогнозировать индивидуальный риск развития гранулематозных осложнений при планировании контурной пластики для их предотвращения, а также разработки превентивных стратегий коррекции и лечения, остается актуальной частью продолжающихся авторами исследований и позволит расширить понимание механизмов развития данного патологического процесса, а также разработать систему профилактики и лечения таких осложнений.

Список литературы

1. Карпова Е. И., Потеев Н. Н., Мураков С. В., Данищук О. И., Демина О. М. Осложнения контурной инъекционной пластики лица: мировой и российский опыт // Пластическая хирургия и эстетическая медицина. 2019. Т. 4. С. 54-75. DOI: 10.17116/plast.hirurgia201904154.
2. Zhao P., Zhao W., Zhang K., Lin H., Zhang X. Polymeric injectable fillers for cosmetology: Current status, future trends, and regulatory perspectives // Journal of Applied Polymer Science. 2020. Vol. 137. Is. 25. P. 48515. DOI: 10.1002/app.48515.
3. Hong G.-W., Hu H., Chang K., Park Y., Li K.W.-A., Chang L.K.-W., Yi K.-H. Review of the adverse effects associated with dermal filler treatments: part I nodules, granuloma, and migration // Diagnostics. 2024. Vol. 14. Is. 15. P. 1640. DOI: 10.3390/diagnostics14151640.

4. Skrzypek E., Górnicka B., Skrzypek D. M., Krzysztof M. R. Granuloma as a complication of polycaprolactone-based dermal filler injection: ultrasound and histopathology studies // *Journal of Cosmetic and Laser Therapy*. 2019. Vol. 21. Is. 2. P. 65-68. DOI: 10.1080/14764172.2018.1461229.
5. Seo K. K. Facial volumization with fillers. Singapore: Springer. 2021. P. 29-83. DOI: 10.1007/978-981-33-6212-3.
6. Da Silva D., Kaduri M., Poley M., Adir O., Krinsky N., Shainsky-Roitman J., Schroeder A. Biocompatibility, biodegradation and excretion of polylactic acid (PLA) in medical implants and theranostic systems // *Chemical Engineering Journal*. 2018. Vol. 340. P. 9-14. DOI: 10.1016/j.cej.2018.01.010.
7. Nianji Yang, Richard P. Tan, Alex H. P. Chan, Bob S. L. Lee, Miguel Santos, Juichien Hung, Yun Liao, Marcela M. M. Bilek, Jian Fei, Steven G. Wise, Shisan Bao Immobilized macrophage colony-stimulating factor (M-CSF) regulates the foreign body response to implanted materials // *ACS Biomaterials Science and Engineering*. 2020. Vol. 6. Is. 2. P. 995-1007. DOI: 10.1021/acsbiomaterials.9b01887.
8. Trinh L. N., McGuigan K. C., Gupta A. Delayed granulomas as a complication secondary to lip augmentation with dermal fillers: a systematic review // *The Surgery Journal*. 2022. Vol. 8. Is. 01. P. e69-e79. DOI: 10.1055/s-0042-1743524.
9. Kusumaputra A., Setiawan M. R., Soebadi M. A., Wirjopranoto S. Efficacy and complications of hyaluronic acid and polylactic acid for penile augmentation: a systematic review and meta-analysis // *Annals of Medicine and Surgery*. 2023. Vol. 85. Is. 9. P. 4531-4538. DOI: 10.1097/MS9.0000000000001094.
10. Борзых О. Б. О., Захаров Д. Ю., Карпова Е. И., Первых С. Л., Грекова Ю. Н. Применение мультиполярного фракционного микроигольчатого радиоволнового лифтинга в лечении осложнений после введения препаратов на основе полимолочной кислоты // *Современные проблемы науки и образования*. 2025. № 2 URL: <https://science-education.ru/ru/article/view?id=33983>. DOI: 10.17513/spno.33983.
11. Bowles A., Ghalili S., Ojong O. B., Vasile G. F., Li Y. M., Aguilera S. B. Novel management of granuloma formation secondary to dermal filler: A multi-modality approach // *Journal of Cosmetic Dermatology*. 2023. Vol. 22. Is. 4. P. 1233-1237. DOI: 10.1111/jocd.15579.
12. Wang J., Chen Z., Wu L., Liao Y., Yu B. Tofacitinib for managing granuloma formation after dermal filler injection: three case reports and literature review // *Journal of Dermatological treatment*. 2024. Vol. 35. Is. 1. P. 2338281. DOI: 10.1080/09546634.2024.2338281.
13. Broly M., Marie J., Picard C., Demoures A., Raimbault C., Beylot-Barry M., Cogrel O. Management of granulomatous foreign body reaction to fillers with methotrexate // *Journal of the*

European Academy of Dermatology and Venereology. 2020. Vol. 34. Is. 4. P. 817-820. DOI: 10.1111/jdv.16027.

14. Paulucci B. P. PMMA safety for facial filling: review of rates of granuloma occurrence and treatment methods // *Aesthetic Plastic Surgery*. 2020. Vol. 44. Is. 1. P. 148-159. DOI: 10.1007/s00266-019-01522-2.

15. Modarressi A., Nizet C., Lombardi T. Granulomas and nongranulomatous nodules after filler injection: different complications require different treatments // *Journal of Plastic, Reconstructive and Aesthetic Surgery*. 2020. Vol. 73. Is. 11. P. 2010-2015. DOI: 10.1016/j.bjps.2020.08.012.

Конфликт интересов: Авторы заявляют об отсутствии конфликта интересов.

Conflict of interest: The authors declare that there is no conflict of interest.