

**СООТНОШЕНИЕ ОБЪЕМНЫХ АНАТОМИЧЕСКИХ ПАРАМЕТРОВ ГЛАЗНИЦЫ,
ГЛАЗНОГО ЯБЛОКА, РЕТРОБУЛЬБАРНОГО ОТДЕЛА ЗРИТЕЛЬНОГО НЕРВА
И ВСПОМОГАТЕЛЬНОГО АППАРАТА ГЛАЗА В ПРОМЕЖУТОЧНОМ
ПЛОДНОМ ПЕРИОДЕ ОНТОГЕНЕЗА ЧЕЛОВЕКА**

^{1,2}Белых Л. В. ORCID ID 0000-0003-1696-4501,
¹Железнов Л. М. ORCID ID 0000-0001-8195-0996

¹Федеральное государственное бюджетное образовательное учреждение высшего образования
«Кировский государственный медицинский университет» Министерства здравоохранения Российской
Федерации, Киров, Российская Федерация, e-mail: aurora_polare@mail.ru;

²Кировское областное государственное бюджетное учреждение здравоохранения «Кировская клиническая
офтальмологическая больница», Киров, Российская Федерация

Оценке объемных параметров орбиты и глазного яблока в плодном периоде посвящены единичные работы. Цель исследования – анализ соотношения показателей объемных анатомических параметров содержимого глазницы, вспомогательного аппарата глаза в промежуточном плодном периоде онтогенеза человека. Исследовано 30 человеческих плодов с 16-й по 23-ю недели развития, которые были сгруппированы следующим образом: группа I – с 16-й по 18-ю недели (10 плодов), группа II – с 19-й по 21-ю недели (10 плодов), группа III – с 22-й по 23-ю недели (10 плодов). К концу исследуемого периода отмечен более интенсивный рост объема век и суммарного объема наружных мышц глаза относительно объема глазного яблока и объема глазницы. При сравнении объемных показателей век и наружных мышц глаза в течение изученного отрезка онтогенеза рост век более выражен, в большей степени к 23-й неделе развития. Увеличение объема ретробульбарного отдела зрительного нерва относительно глазного яблока идет синхронно, а в сравнении с объемами век суммарного объема наружных мышц глаза и объема глазницы наибольшие его показатели отмечены в начале исследуемого срока. При сравнении объемных показателей глазного яблока и глазницы выявлено, что объем глазного яблока более выражен относительно объема глазницы плода в период 16–18-й недели развития, а к 22–23-й неделям отмечено более интенсивное увеличение объема глазницы. Промежуточный плодный период онтогенеза характеризуется активными процессами роста и развития глазницы, глазных яблок, ретробульбарного отдела зрительного нерва, наружных мышц глазного яблока и век. Объемные параметры указанных структур изменяются гетерохронно.

Ключевые слова: орган зрения, анатомия, объемные параметры, пренатальный онтогенез.

**RELATIONSHIP BETWEEN VOLUMETRIC ANATOMICAL PARAMETERS
OF THE ORBIT, EYEBALL, RETROBULBAR SECTION OF THE OPTIC NERVE
AND ACCESSORY APPARATUS OF THE EYE IN THE INTERMEDIATE
FETAL PERIOD OF HUMAN ONTOGENESIS**

^{1,2}Belykh L. V. ORCID ID 0000-0003-1696-4501,
¹Zheleznov L. M. ORCID ID 0000-0001-8195-0996

¹Federal State Budgetary Educational Institution of Higher Education “Kirov State Medical University” of the Ministry
of Health of the Russian Federation, Kirov, Russian Federation, e-mail: aurora_polare@mail.ru;

²Kirov Region State Budgetary Institution of Healthcare “Kirov State Ophthalmology Hospital”,
Kirov, Russian Federation

Only a few studies have been devoted to the assessment of the volumetric parameters of the orbit and eyeball during the fetal period. The aim of the study was to analyze the correlation between the volumetric anatomical parameters of the orbit contents and the accessory eye apparatus in the intermediate fetal period of human ontogenesis. Material and methods of study. We examined 30 human fetuses from the 16th to 23rd weeks of development, which were grouped as follows: Group I - from the 16th to 18th weeks (10 fetuses), Group II - from the 19th to 21st weeks (10 fetuses), Group III - from the 22nd to 23rd weeks (10 fetuses). Study results. By the end of the study period, a more intensive growth of the eyelid volume and the total volume of the extraocular muscles relative to the volume of the eyeball and the volume of the orbit was noted. When comparing the volumetric indices of the eyelids and extraocular muscles during the studied segment of ontogenesis, eyelid growth is more pronounced, to a greater extent by the 23rd week of development. The increase in the volume of the

retrobulbar optic nerve relative to the eyeball occurs synchronously, and compared to the volumes of the eyelids, the total volume of the extraocular muscles, and the volume of the orbit, its greatest values are noted at the beginning of the studied period. A comparison of the volumetric indices of the eyeball and orbit revealed that the volume of the eyeball is more pronounced relative to the volume of the orbit in the fetus during the period of 16-18 weeks of development, and by 22–23 weeks, a more intensive increase in orbital volume is noted. Conclusion. The intermediate fetal period of ontogenesis is characterized by active processes of growth and development of the orbit, eyeballs, retrobulbar optic nerve, extraocular muscles, and eyelids. The volumetric parameters of these structures change heterochronically.

Keywords: visual organ, anatomy, volumetric parameters, prenatal ontogenesis.

Введение

Врожденная патология органа зрения (ВПОЗ) является одной из наиболее частых причин слепоты и слабовидения: дети с ВПОЗ составляют более 40 % всех больных детского стационара. Существенная часть ВПОЗ детерминирована наследственными факторами. Распространенность изолированных наследственных заболеваний органа зрения (НЗОЗ) составляет около 1:1700–1:2450 [1, 2], а НЗОЗ, сочетанных с поражениями других органов или систем, – 1:3040 [3]. Среди всей офтальмопатологии НЗОЗ встречаются у 40 %, при этом в 65–70 % становятся причиной инвалидизации [4].

Таким образом, сведения о развитии глазницы, глазного яблока, зрительного нерва и вспомогательных структур глаза в эмбриональном и плодном периодах могут иметь решающее значение для распознавания и лечения врожденных заболеваний глаз.

Цель исследования – анализ соотношения показателей объемных анатомических параметров содержимого глазницы, вспомогательного аппарата глаза в промежуточном плодном периоде онтогенеза человека.

Материал и методы исследования

Исследовано 30 человеческих плодов с 16-й по 23-ю недели развития, которые были сгруппированы следующим образом: I группа – с 16-й по 18-ю недели (10 плодов), II группа – с 19-й по 21-ю недели (10 плодов), III группа – с 22-й по 23-ю недели (10 плодов). Все плоды были зафиксированы в 10 % нейтральном формалине и затем декальцинированы. Выделены 60 глазниц с содержимым, для изучения анатомии которых выполнены распилы по Н. И. Пирогову в трех плоскостях. Из каждого распила изготовлены срезы толщиной 10 мкм с окрашиванием гематоксилином и эозином. Для определения объема исследуемых структур их конфигурация была приближена к определенным геометрическим фигурам: эллипсоида (глазное яблоко, наружные мышцы глазного яблока), полуэллипсоида (веки), усеченного конуса (ретробульбарный отдел зрительного нерва). Используются стандартные формулы для вычисления объемов геометрических фигур. Объем эллипсоида: $V = (4/3) \times \pi \times a \times b \times c$, где π – константа, приблизительно равная 3,14; a , b , c – длины трех полуосей эллипсоида. Объем полуэллипсоида: $V = ((4/3) \times \pi \times a \times b \times c)/2$, где π – константа, приблизительно равная 3,14; a , b , c – длины трех полуосей эллипсоида (формула получена делением полного объема эллипсоида

пополам). Объем усеченного конуса: $V=1/3 \times \pi \times h \times (R^2 + R \times r + r^2)$, где π – константа, приблизительно равная 3,14; h – высота (расстояние между основаниями); R – радиус большего основания; r – радиус меньшего основания. Объем глазницы рассчитан с использованием формулы, указанной в предыдущих работах авторов [5–7]. Для оценки изменения объемов исследуемых структур в процессе 16–23 недель в выделенных группах рассчитывали интенсивность роста (ИР) по формуле $ИР = (Д2 - Д1) / 0,5 (Д1 + Д2) \times 100 \%$, где $Д$ – изучаемая величина. Таким образом определяли прирост объема определенной структуры в процентах за нужный временной промежуток. Статистическая обработка данных проведена с использованием программы «Statistica 10.0». Данные имели нормальный характер распределения и представлены как среднее значение и стандартное отклонение (в работе указано как $X \pm Sx$). Сравнение групп выполнены с использованием критерия Стьюдента. Статистически значимыми считались различия при $p < 0,05$.

Результаты исследования и их обсуждение

Впервые проведена комплексная сравнительная оценка объемных параметров глазниц, глазных яблок, ретробульбарного отдела зрительного нерва, наружных мышц глазного яблока, век плодов и определены их динамические изменения в указанных возрастных периодах (таблица, рисунок).

Средние значения ($X \pm Sx$, мм³), минимальные (мм³) и максимальные (мм³) значения объемов глазницы, глазного яблока и придаточного аппарата глаза в разные возрастные периоды промежуточного плодного периода онтогенеза

	Возраст плода								
	16–18 недель			19–21 неделя			22–23 недели		
	$X \pm Sx$	min	max	$X \pm Sx$	min	max	$X \pm Sx$	min	max
Объем обоих век	16,72±2,70 *	12,6 5	21,8 3	53,26±9,71 *,**	34,0 6	65,3 3	113,24±22, 91**	90,33	136,1 4
Суммарный объем прямых мышц	44,79±4,92 *	39,6 6	54,6 2	111,69±17, 65*	77,4 4	136, 25	183,51±44, 94	138,5 7	228,4 5
Объем зрительно го нерва	4,94±0,68*	3,37	8,16	9,88±0,63*, **	7,67	11,8 7	13,29±0,87* *	11,09	15,80
Объем глазного яблока	204,07±23, 13*	178, 14	250, 22	471,09±97, 63*	293, 59	630, 29	621,40±27, 22	594,1 8	648,6 2
Объем глазницы	258,45±25, 93*	184, 21	395, 64	664,72±63, 34*,**	460, 53	939, 65	906,59±55, 15**	682,1 6	1115, 49

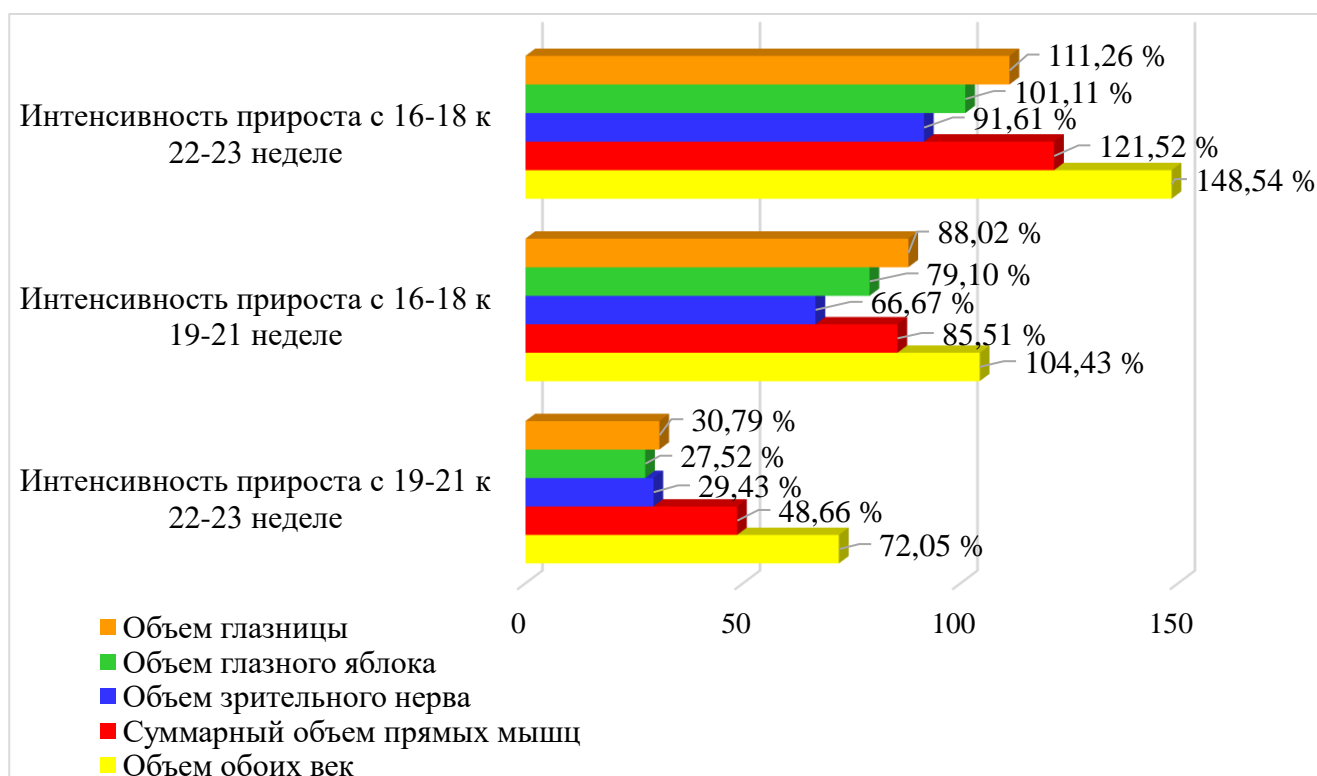
Примечание: * – различия достоверны ($p \leq 0,05$) для возрастных групп I и II; ** – различия достоверны ($p \leq 0,05$) для возрастных групп II и III.

Составлена авторами на основе данных, полученных в ходе исследования

Для расчета объемных параметров были использованы линейные значения указанных структур, описанные ранее [5–7], поэтому в данной работе они не приводятся.

На основании проведенных исследований вычислен объем обоих век глаза плода. Показатели возрастали $16,72 \pm 2,70 \text{ мм}^3$ в срок 16–18 недель до $113,24 \pm 22,91 \text{ мм}^3$ в сроки 22–23 недели. В целом объем век увеличился за исследуемый период в 6,77 раза. Интенсивность роста объема век за исследуемый срок составила 148,54 %. Суммарный объем прямых мышц глазного яблока увеличивался с $44,79 \pm 4,92 \text{ мм}^3$ в группе I до $183,51 \pm 44,94 \text{ мм}^3$ в группе III. За исследуемый период суммарный объем мышц возрос в 4,10 раза. Интенсивность роста суммарного объема наружных мышц глаза равнялась 121,52 %. Объем ретробульбарной части зрительного нерва увеличивался с $4,94 \pm 0,68 \text{ мм}^3$ в I группе до $13,29 \pm 0,87 \text{ мм}^3$ в группе III, возрастание объема зрительного нерва составило 2,69 раза, а прирост за весь период – 91,61 %. Объем глазного яблока за исследуемый промежуток онтогенеза изменялся с $204,07 \pm 23,13 \text{ мм}^3$ в начале изучаемого периода до $621,40 \pm 27,22 \text{ мм}^3$ к его окончанию. В целом увеличение объема глазного яблока равнялось 3,05 раза, а прирост – 101,11 %. Объем глазницы изменялся с $258,45 \pm 25,93 \text{ мм}^3$ к $906,59 \pm 55,15 \text{ мм}^3$ в течение изучаемого отрезка развития. При этом объем глазниц увеличился в 3,51 раза при интенсивности роста 111,26 %.

Прирост всех указанных показателей происходит преимущественно с 16–18 недель к 19–21 неделям (рисунок).



Динамика интенсивности прироста (%) объемов глазницы, глазного яблока и придаточного аппарата глаза в разные возрастные периоды

промежуточного плодного периода онтогенеза.

Примечание: составлен авторами на основе полученных данных в ходе исследования

Определены соотношения объемных показателей изученных структур. Так, объем век составлял от объема глазного яблока в срок 16–18 недель 8,19 %, в срок 19–21 недели – 11,31 %, а в срок 22–23 недели – 18,22 %; от объема глазницы 6,47; 8,01 и 12,49 % в эти же сроки, а от суммарного объема наружных мышц глаза – 11,03; 8,85 и 7,24 % соответственно. Суммарный объем прямых мышц глазного яблока составлял от объема глазного яблока в срок 16–18 недель 21,95 %, в срок 19–21 недели – 23,71 %, а в срок 22–23 недели – 29,53 %; а от объема глазницы – 17,33; 16,80 и 20,24 % соответственно. Объем ретробульбарного отдела зрительного нерва составлял 2,42 % от объема глазного яблока в группе I, в группе II – 2,10 %, в группе III – 2,14 %; а от объема глазницы – 1,91; 1,49 и 1,47 % в этих же группах, от объема век соответственно 29,55; 18,55 и 11,74 %, а от суммарного объема наружных мышц глаза – 11,03; 8,85 и 7,24 % в указанные периоды. Объем глазного яблока относительно объема глазницы составлял в срок 16–18 недель 78,96 %, в срок 19–21 недели – 70,87 %, а в срок 22–23 недели – 68,54 %.

Таким образом, к концу исследуемого периода отмечен более интенсивный рост объема век и суммарного объема наружных мышц глаза относительно объема глазного яблока и объема глазницы. При сравнении объемных показателей век и наружных мышц глаза в течение изученного отрезка онтогенеза рост век более выражен, в большей степени к 23-й неделе развития. Увеличение объема ретробульбарного отдела зрительного нерва относительно глазного яблока идет синхронно, а в сравнении с объемами век суммарного объема наружных мышц глаза и объема глазницы наибольшие его показатели отмечены в начале исследуемого срока. При сравнении объемных показателей глазного яблока и глазницы выявлено, что объем глазного яблока более выражен относительно объема глазницы плода в период 16–18-й недели развития, а к 22–23-й неделям отмечено более интенсивное увеличение объема глазницы.

Параметры линейных структур глазницы, глазного яблока плода представлены в литературе довольно широко [8–10]. Достаточное количество работ затрагивают развитие век в пренатальном онтогенезе [11–13]. Меньше исследований посвящено морфогенезу зрительного нерва [14–16]. Значения размеров наружных мышц раскрыты в отдельных работах [17]. Некоторые исследования описывают объемные параметры глазниц у взрослых [18, 19]. Оценке объемных параметров орбиты и глазного яблока в плодном периоде посвящены единичные работы. Так, А. Наас с соавт. изучали параметры орбиты на 70 плодах в возрасте 13–42 недель. Для определения объема глазницы они использовали метод

отпечатка: в орбиту вводили силиконоподобное вещество, после затвердевания его удаляли и рассчитывали объем орбиты. В итоге было продемонстрировано линейное увеличение значений объема глазницы [20]. Wilkau С. с соавт. проводили исследование на 68 плодах в возрасте от 15 до 40 гестационных недель с делением их на три группы: 15–25 недели (второй триместр беременности), 26–37 недель (третий триместр), 38–40 недель (доношенные). Для определения объема глазницы из нее извлекали глазное яблоко с придаточным аппаратом, заполняли ее смесью Dentplus и активирующим гелем, а после затвердевания и принятия материалом точной формы орбиты его удаляли. По полученной форме орбиты производили определение объема методом водной иммерсии. Объем извлеченного глазного яблока измеряли также методом водной иммерсии. Авторами было установлено, что объемы орбиты (2,08; 4,01 и 5,64 мл соответственно) и глазного яблока (0,83; 1,51 и 2,14 мл соответственно) увеличивались в течение триместров, и между триместрами наблюдалась статистически значимая разница [21].

В нашем исследовании было определено, что объемные параметры глазницы, глазных яблок, ретробульбарного отдела зрительного нерва, наружных мышц глазного яблока и век увеличивались в течение исследуемого временного диапазона, при этом рост указанных структур на протяжении всего периода происходил гетерохронно относительно друг друга.

Заключение

Промежуточный плодный период онтогенеза характеризуется активными процессами роста и развития глазницы, глазных яблок, ретробульбарного отдела зрительного нерва, наружных мышц глазного яблока и век. Объемные параметры указанных структур изменяются гетерохронно.

Список литературы

1. Zinchenko R. A., Makaov A. K., Marakhonov A. V., Galkina V. A., Kadyshev V. V., El'chinova G. I., Dadali E. L., Mikhailova L. K., Petrova N. V., Petrina N. E., Vasileva T. A., Gundorova P., Polyakov A. V., Alexandrova O. Y., Kutsev S. I., Ginter E. K. Epidemiology of Hereditary Diseases in the Karachay-Cherkess Republic // *Int J. Mol Sci.* 2020. Vol. 21. Is. 1. P. 325. DOI: 10.3390/ijms21010325.
2. Zinchenko R. A., Ginter E. K., Marakhonov A. V., Petrova N. V., Kadyshev V. V., Vasilyeva T. P., Alexandrova O. U., Polyakov A. V., Kutsev S. I. Epidemiology of rare Hereditary Diseases in European part of Russia: point and cumulative prevalence // *Frontiers in Genetics.* 2021. Vol. 12. P. 678957. DOI: 10.3389/fgene.2021.678957.

3. Кадышев В. В., Гинтер Е. К., Куцев С. И., Оганезова Ж. Г., Зинченко Р. А. Эпидемиология наследственных болезней органа зрения в популяциях Российской Федерации // Клиническая офтальмология. 2022. Т. 22 (2). С. 69–79. URL: <https://journalrank.rcsi.science/ru/record-sources/?s=PMЖ> (дата обращения: 08.04.2026). DOI: 10.32364/2311-7729-2022-22-2-69-79.
4. Bourne R. R. A., Flaxman S. R., Braithwaite T., Cicinelli M. V., Das A., Jonas J. B., Keeffe J., Kempen J. H., Leasher J., Limburg H., Naidoo K., Pesudovs K., Resnikoff S., Silvester A., Stevens G. A., Tahhan N., Wong T. Y., Taylor H. R. Vision Loss Expert Group. Magnitude, temporal trends, and projections of the global prevalence of blindness and distance and near vision impairment: a systematic review and meta-analysis // Lancet Glob Health. 2017. Vol. 5. Is. 9. P. e888–e897. DOI: 10.1016/S2214-109X(17)30293-0.
5. Белых Л. В., Железнов Л. М., Коробкеев А. А., Лежнина О. Ю. Характеристика наружных мышц глазного яблока в промежуточном плодном периоде онтогенеза человека // Медицинский вестник Северного Кавказа. 2025. Т. 20 (4). С. 364–368. URL: <https://medvestnik.stgmu.ru/ru/> (дата обращения: 08.04.2026). DOI: 10.14300/mnnc.2025.20077.
6. Белых Л. В., Железнов Л. М., Найденова С. И. Особенности голотопии глазного яблока у плодов человека 16–23 недель // Современные проблемы морфологии: материалы научно-практической конференции, посвященной памяти двух первых руководителей НМО АГЭ профессора Сергея Сергеевича Михайлова и академика РАМН и РАН Льва Львовича Колесникова (г. Москва, 21 ноября 2025 г.) / ред кол.: Д. Б. Никитюк [и др.]. Воронеж: Издательско-полиграфический центр «Научная книга», 2025. С. 40–43. ISBN 978-54446-2121-9. EDN: EJEMLK.
7. Белых Л. В., Железнов Л. М., Блинова О. А., Юрлов А. А. Макромикроскопическая анатомия глазничного отдела зрительного нерва в промежуточном плодном периоде онтогенеза человека // Современные проблемы науки и образования. 2026. № 1. URL: <https://science-education.ru/ru/article/view?id=34449> (дата обращения: 18.02.2026). DOI: 10.17513/spno.34449.
8. Grzonkowska M., Kułakowski M., Baumgart M. Computed Tomography-Based Morphometric Analysis of Ossification Centers of Lesser Wings of Sphenoid Bone in Human Fetuses // Brain Sci. 2025. Vol. 15. Is. 6. P. 558. DOI: 10.3390/brainsci15060558.
9. Hong Y., Ning L., Sun Y., Qian H., Ji Y. The growth and shape of the eyeball and crystalline lens in utero documented by fetal MR imaging // Heliyon 9. 2023. Vol. 9. Is. 1. P. e12885 DOI: 10.1016/j.heliyon.2023.e12885.
10. Найденова С. И., Луцай Е. Д., Астафьев И. В. Макромикроскопическая анатомия оболочек глазного яблока в промежуточном плодном периоде онтогенеза человека //

Морфологические ведомости. 2021. Т. 29 (2). С. 51–57. URL: <https://www.morpholetter.com/jour> (дата обращения: 08.04.2026). DOI: 10.20340/mv-mn.2021.29(2).591.

11. Al-Mujaini A., Yahyai M. A., Ganesh A. Congenital Eyelid Anomalies: What General Physicians Need To Know // *Oman Med J*. 2021. Vol. 36 Is. 4. P. e279. DOI: 10.5001/omj.2021.26.

12. Gaca P. J., Lewandowicz M., Lipczynska-Lewandowska M., Simon M., Wawer Matos P. A., Doulis A., Rokohl A. C., Heindl L. M. Embryologic and Fetal Development of the Eyelid and the Lacrimal Drainage System // *Klinische Monatsblätter für Augenheilkunde*. 2022. Vol. 239. Is. 1. P. 37–45. DOI: 10.1055/a-1720-9613.

13. Munteanua O., Filipoiua F. M., Cirstoiub M. M., Bohiltea R. E., Georgescuc T. A., Dumitruc A., Băloiu A.-I., Publikd M.-A., Petrescu I.-A. A Systematic Approach of the Intrauterine Morphogenesis of the HumanPalpebral Apparatus // *Organogenesis*. 2022. Vol. 18. Is. 1. e2066453 (1–9 pages). DOI: 10.1080/15476278.2022.2066453.

14. Coleman-Belin J., Harris A., Chen B., Zhou J., Ciulla T., Verticchio A., Antman G., Chang M., Siesky B. Aging Effects on Optic Nerve Neurodegeneration // *International Journal of Molecular Sciences*. 2023. Vol. 24. Is. 3. P. 2573. DOI: 10.3390/ijms24032573.

15. Dyer K., Sanfilippo P. G., Yazar S., Craig J. E., Hewitt A. W., Newnham J. P., Mackey D. A., Lee S. The Relationship Between Fetal Growth and Retinal Nerve Fiber Layer Thickness in a Cohort of Young Adults // *Transl Vis Sci Technol*. 2022. Vol. 11. Is. 7. P. 8. DOI: 10.1167/tvst.11.7.8.

16. Shah G., Dwivedi D., Chander B. Retinae of Anencephalic Fetuses: Quantitative Analysis and Comparison with Fetuses Without any Malformations // *J. Fetal Med*. 2021. Vol. 8. P. 35–40. DOI: 10.1007/s40556-021-00289-4.

17. Fritsch B. Evolution and development of extraocular motor neurons, nerves and muscles in vertebrates // *Annals of Anatomy – Anatomischer Anzeiger*. 2024. Vol. 253. 152225. DOI: 10.1016/j.aanat.2024.152225.

18. Ласунин Н. В., Черкаев В. А., Абдуллаев А. Н., Данилов Г. В., Струнина Ю. В., Окишев Д. Н. Количественный анализ объемов глазниц и позиции глазных яблок после удаления гиперостотических менингиом крыльев основной кости и одномоментной реконструкции стенок глазницы с использованием индивидуальных технологий // *Вопросы нейрохирургии имени Н. Н. Бурденко*. 2023. Т. 87 (6). С. 33–42. URL: <https://www.mediasphera.ru/issues/zhurnal-voprosy-nejrokhirurgii-imeni-n-n-burdenko/2023/6/1004288172023061033> (дата обращения: 08.04.2026). DOI: 10.17116/neiro20238706133.

19. Ji Y., Qian Z., Dong Y., Zhou H., Fan X. Quantitative morphometry of the orbit in Chinese adults based on a three-dimensional reconstruction method // *J. Anat*. 2010. Vol. 217. P. 501–506. DOI: 10.1111/j.1469-7580.2010.01286.x.

20. Haas A., Weiglein A., Faschinger C., Müllner K. Fetal development of the human orbit // Graefes Arch Clin Exp Ophthalmol. 1993. Vol. 231. P. 217–220. DOI: 10.1007/BF00918844.
21. Bilkay C., Koyuncu E., Dursun A., Öztürk K., Özgüner G., Tok L., Tok Ö., Sulak O. Development of the Orbit and Eyeball during the Fetal Period // Med Records. 2023. Vol. 5. Is. 2. P. 314–319. DOI: 1037990/medr.1231198.

Конфликт интересов: Авторы заявляют об отсутствии конфликта интересов.

Conflict of interest: The authors declare that there is no conflict of interest.