

## МОРФОФУНКЦИОНАЛЬНАЯ ХАРАКТЕРИСТИКА ЯИЧНИКОВ НА ФОНЕ ТЕМНОВОЙ ДЕПРИВАЦИИ

Кондакова Л. И. ORCID ID 0000-0001-9028-2993

*Федеральное государственное бюджетное образовательное учреждение высшего образования «Волгоградский государственный медицинский университет» Министерства здравоохранения Российской Федерации, Волгоград, Российская Федерация, e-mail: larisakondakova@gmail.com*

Снижение показателя рождаемости на 46% с 2013 по 2023 год демонстрирует культурные сдвиги, выражающиеся в трансформации моделей семейного поведения и усугубляемые социально-экономическими факторами, включая негативные эффекты светового загрязнения, влияющие на женское репродуктивное здоровье. Целью исследования являлось определение закономерностей морфофункциональных изменений яичников на фоне 30-суточной темновой депривации и коррекции экзогенным мелатонином. Исследование проведено на 24 беспородных самках крыс, разделенных на контрольную (12/12 свет/темнота) и 3 экспериментальные группы (24/0 свет/темнота). Через 30 суток группы ТД+14ЕО и ТД+14ЕО+МТ переведены на стандартный режим освещения, причем группа ТД+14ЕО получала внутривенно крахмальную слизь, группа ТД+14ЕО+МТ – мелатонин 0,3 мг/кг в течение 14 суток. Определяли уровень антимюллерова гормона методом иммуноферментного анализа, подсчитывали количество фолликулов. Статистический анализ выполнен в программе GraphPad Prism 8.0.1. Установлено, что 30-суточная темновая депривация вызывает уменьшение массы яичников. Снижено количество растущих и зрелых фолликулов и уровень антимюллерова гормона. Отмена темновой депривации и введение экзогенного мелатонина приводит к частичному восстановлению структуры яичников: увеличивается их масса, растет численность растущих и зрелых фолликулов, повышается уровень антимюллерова гормона. Продолжительная депривация естественного цикла освещения на протяжении 30 суток ускоряет дегенеративные процессы в тканях яичников, вызывая преждевременную недостаточность яичников. Повышение секреции эндогенного мелатонина и введение экзогенного мелатонина оказывает положительное влияние на фолликулогенез, обеспечивает созревание доминантного фолликула и опосредованно уровень антимюллерова гормона.

Ключевые слова: антимюллеров гормон, фолликулы, темновая депривация, яичники.

## MORPHOFUNCTIONAL CHARACTERISTICS OF THE OVARY IN THE BACKGROUND OF DARK DEPRIVATION

Kondakova L. I. ORCID ID 0000-0001-9028-2993

*Federal State Budgetary Educational Institution of Higher Education "Volgograd State Medical University" of the Ministry of Health of the Russian Federation, Volgograd, Russian Federation, e-mail: larisakondakova@gmail.com*

The 46% decrease in the birth rate from 2013 to 2023 demonstrates cultural shifts that are reflected in the transformation of family behavior patterns and are exacerbated by socio-economic factors, including the negative effects of light pollution on women's reproductive health. The aim of the study was to determine the patterns of morphofunctional changes in the ovaries against the background of 30-day dark deprivation and correction with exogenous melatonin. The study was conducted on 24 outbred female rats, divided into a control group (12/12 light/dark) and 3 experimental groups (24/0 light/dark). After 30 days, the TD+14EO and TD+14EO+MT groups were switched to the standard lighting mode, with the TD+14EO group receiving intragastric starch mucus, and the TD+14EO+MT group receiving 0.3 mg/kg melatonin for 14 days. The level of anti-Müllerian hormone was determined by enzyme immunoassay, and the number of follicles was calculated. The statistical analysis was performed in GraphPad Prism 8.0.1. It was found that 30-day dark deprivation causes a decrease in ovarian mass. The number of growing and mature follicles and the level of anti-Müllerian hormone are reduced. The abolition of dark deprivation and the introduction of exogenous melatonin leads to a partial restoration of the ovarian structure: their weight increases, the number of growing and mature follicles increases, and the level of anti-Müllerian hormone increases. Prolonged deprivation of the natural lighting cycle for 30 days accelerates degenerative processes in the ovarian tissues, causing premature ovarian failure. Increased secretion of endogenous melatonin and the administration of exogenous melatonin has a positive effect on folliculogenesis, ensures the maturation of the dominant follicle and indirectly the level of anti-Müllerian hormone

Keywords: anti-Müllerian hormone, follicles, dark deprivation, ovaries.

## **Введение**

По данным Росстата, за период с 2013 по 2023 год наблюдается значительное сокращение численности новорожденных детей в России: количество младенцев уменьшилось с 1 357 310 до 949 742, что соответствует снижению показателя рождаемости на 46% [1]. Данная отрицательная статистика требует пристального внимания со стороны исследователей в области демографии, здравоохранения и социальной науки, поскольку отражает глубокие социальные перемены, обусловленные глобализацией: распространением единых стандартов образа жизни, включая увеличение доли ночных смен, круглосуточную доступность услуг и развлечений, рост уровня стресса на фоне высокой конкуренции и информационной перегрузки, и урбанизацией - ростом искусственного освещения в ночное время в городах. Световое загрязнение приводит к нарушению выработки мелатонина, являющегося ключевым регулятором биологических ритмов, циркадных ритмов на фоне хронического стресса, и гормональному дисбалансу [2; 3]. По данным Росстата, с 2020 по 2024 год наблюдается рост заболеваемости среди женщин, связанный с расстройством менструации на 37,3%, бесплодием на 7,8% [1]. Среди женщин репродуктивного возраста распространенность синдрома поликистозных яичников составляет от 8 до 21%, аменореи – от 5% до 13%, олигоменореи – от 8% до 22%, что связано с изменением уровня половых гормонов, нарушением менструального цикла, созреванием яйцеклеток, преждевременной недостаточностью яичников и ранним наступлением менопаузы [4-6].

Актуальность изучения морфофункциональных особенностей органов репродуктивной системы на фоне темновой депривации обусловлена необходимостью своевременного выявления, коррекции и профилактики преждевременной недостаточности яичников, что является важной задачей современной медицины.

**Цель исследования.** Выявить гистоморфометрические изменения в яичниках крыс при воздействии полной темновой депривации и коррекции экзогенным мелатонином.

### **Материал и методы исследования**

Исследование проводилось в лаборатории токсикологии научного центра инновационных лекарственных средств с опытно-промышленным производством Волгоградского государственного медицинского университета (ВолгГМУ).

В качестве экспериментальных животных были выбраны 4-месячные половозрелые беспородные белые самки крыс, обладающие схожим с человеком морфофункциональным строением органов репродуктивной системы [7]. Общее количество животных составило 24 особи. Животные были получены из питомника Столбовая («Научный центр биомедицинских технологий», Россия). Все животные находились в одинаковых стандартных условиях: температура окружающей среды автоматически поддерживалась на уровне 25 °С. Крысы

размещены в клетки по 6 особей в каждой с неограниченным доступом к гранулированному корму и питьевой воде. Эксперимент получил одобрение этического комитета ВолгГМУ (справка № 2022/164 от 25.11.2022).

После двухнедельного карантина, определения стадии эстрального цикла при помощи анализа влагалищных мазков перед началом эксперимента животные с одинаковыми фазами эстрального цикла были рандомно распределены на 2 группы: контрольную (n=6) и экспериментальную (ТД) (n=18). Животные контрольной группы содержались при стандартном автоматическом искусственном режиме освещения, предусматривающем чередование 12 ч света/12 ч темнота в течение 30 суток. Животные экспериментальной группы были размещены в помещении при автоматическом круглосуточном искусственном освещении (режим 24 ч света/0 часов темноты, 300 Люкс) на протяжении 30 суток [8]. На 31-е сутки животные экспериментальной группы 2 (ТД+14ЕО) и 3 (ТД+14ЕО+МТ) были возвращены в автоматическое стандартное искусственное освещение (режим 12 ч света/12 часов темноты). Животным группы ТД+14ЕО внутрижелудочно через зонд вводили 2% крахмальную слизь, ТД+14ЕО+МТ – мелатонин в дозе 0,3 мг/кг (Мелатонин-СЗ (3 мг), «Северная Звезда» НАО, Россия).

После завершения эксперимента на 31-е сутки животных контрольной и экспериментальной группы 1 (ТД), на 45-е сутки животных группы ТД+14ЕО и ТД+14ЕО+МТ взвешивали, затем под общей анестезией хлоралгидратом производили забор крови из брюшной аорты, извлекали яичники. Методом иммуноферментного анализа с использованием наборов ELISA Kit (Cloud-Clone Corp., США) на автоматическом микропланшетном фотометре Sunrise TS4TECAN (Tecan Austria GmbH, Австрия) проводили исследование сыворотки крови на содержание антимюллера гормона.

Регистрацию масс яичников осуществляли на электронных весах ГОСМЕТР ВЛТЭ-1100С (ГОСМЕТР НПП, Россия). Максимальный предел взвешивания составлял 1100 г, цена деления 0,01 г. Класс точности II.

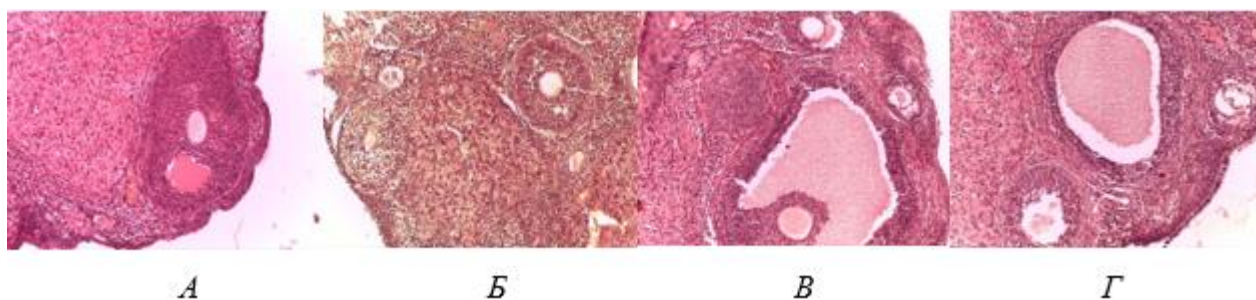
После предварительной фиксации яичников в 10%-ном растворе нейтрального забуференного формалина гистологические кассеты с материалом помещались в гистопроцессор Leica TP1020 (Leica Biosystems Nussloch GmbH, Германия) для проведения автоматической гистологической проводки с использованием программы № 6 – по спиртам возрастающей концентрации и ксилолом с последующей заливкой в гомогенизированную парафиновую среду «Гистомикс» («БиоВитрум», Россия). Серийные гистологические срезы толщиной 5 мкм изготавливали на ротационном микротоме Microm HM340E (Thermo Fisher Scientific, Германия), последовательно нарезались. Для исследования брался каждый 10-й срез [9], который монтировался на предметные стекла, обработанные поли-L-лизином (Menzel,

Германия). Гистологические препараты окрашивались гематоксилином Майера и эозином по общепринятым методикам. Микроскопию и морфометрию гистологических препаратов проводили на микроскопе Leica DM1000 (Leica Microsystems GmbH, Германия) с применением программного обеспечения LAS 4.7.1. Выполняли по 10 снимков случайных полей зрения с каждого препарата для подсчета общего количества фолликулов. Для оценки риска преждевременного старения яичников на фоне стресса, вызванного темновой депривацией, осуществлялся подсчет растущих и зрелых фолликулов.

Статистическая обработка данных проводилась в программе GraphPad Prism 8.0.1. с использованием непараметрического дисперсионного анализа Краскела - Уоллиса с помощью теста Данна и параметрического One-way ANOVA с поправкой Тьюки. Результаты считали статистически значимыми при  $p < 0,05$ .

### Результаты исследования и их обсуждение

Проведенное морфологическое исследование яичников на фоне 30-суточной темновой депривации в группе ТД выявило уменьшение массы яичников на 28,6% ( $p < 0,05$ ) по сравнению с контрольной группой. Площадь яичника уменьшилась на 24,9% ( $p < 0,001$ ) (рис. 1).



*Рис. 1. Поперечный срез яичника крыс контрольной группы (А), после 30-суточной ТД (Б), после ТД+14 сут. ЕО (В), после ТД+14 сут. ЕО+МТ (Г). Увеличение числа атретических фолликулов, уменьшение количества функционально активных фолликулов по сравнению с контрольной (Б); увеличение числа растущих фолликулов по сравнению с группой ТД (В, Г).*

*Окраска гематоксилином и эозином. Ув. x200*

Выявлено нарушение нормальной структуры яичников. Это выразилось неравномерным распределением коркового и мозгового слоя. Отмечено увеличение толщины мозгового слоя яичника по сравнению с корковым слоем. Количество растущих и зрелых фолликулов снижено на 31,0% ( $p < 0,001$ ) в основном за счет третичных фолликулов на 42,8% ( $p < 0,001$ ) (рис. 2).

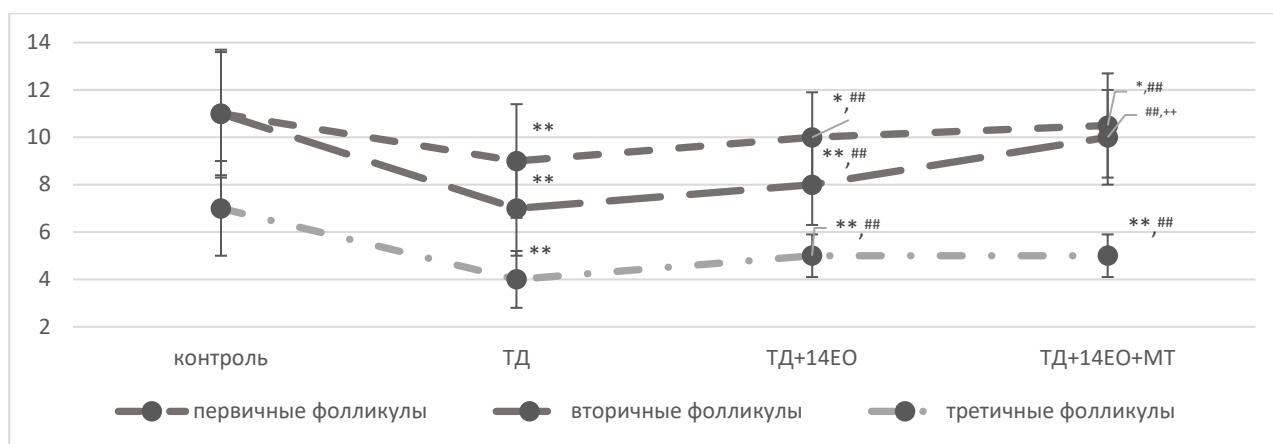


Рис. 2. Количественные данные фолликулов яичников под влиянием 30-дневной темновой депривации и коррекции в течение 14 суток естественным освещением и введением экзогенного мелатонина (Me [25%;75%])

Примечание: составлено автором по результатам данного исследования;

\*  $p < 0,05$  – по отношению к показателю контрольной группы,

\*\* $p < 0,001$  – по отношению к показателю контрольной группы,

### $p < 0,001$  – по отношению к показателю группы ТД,

++ $p < 0,001$  – по отношению к показателю группы ТД+14ЕО (ранговый однофакторный анализ Краскела - Уоллиса, критерий Данна)

Через 2 недели после прекращения воздействия темновой депривации наблюдается положительная динамика в структуре яичников. Под влиянием эндогенного и введения экзогенного мелатонина отмечаются признаки регенерации ткани. Масса яичников в группах ТД+14ЕО и ТД+14ЕО+MT увеличилась на 26,7% ( $p < 0,05$ ) и 33,3% ( $p < 0,05$ ) соответственно. Площадь яичника в группах ТД+14ЕО и ТД+14ЕО+MT увеличилась на 15,6% ( $p < 0,001$ ) и 24,7% ( $p < 0,001$ ) соответственно.

Количественный анализ показал восстановление толщины коркового слоя яичников и уменьшение мозгового. В группах ТД+14ЕО отмечается статистически значимый рост ( $p < 0,001$ ) первичных, вторичных и третичных фолликулов по сравнению с группой ТД за счет активации фолликулогенеза из примордиальных фолликулов на 11,1%, 14,3% и 25% соответственно; в группе ТД+14ЕО+MT – на 16,7%, 42,9% и 25,0% соответственно.

Особое внимание обращает на себя изменение уровня антимюллера гормона при изменении свето-темнового режима. Проведенное исследование выявило статистически значимое изменение концентрации антимюллера гормона в сыворотке крови крыс в виде его снижения на 30,9% ( $p < 0,001$ ) на фоне 30-суточной темновой депривации по сравнению с контрольной группой. Отмена темновой депривации на 14 суток и введение экзогенного мелатонина сопровождалось статистически значимым повышением уровня антимюллера гормона в группах ТД+14ЕО и ТД+14ЕО+MT на 41,4% ( $p < 0,05$ ) и на 33,7% ( $p < 0,001$ ) соответственно по сравнению с контрольной группой (рис. 3).

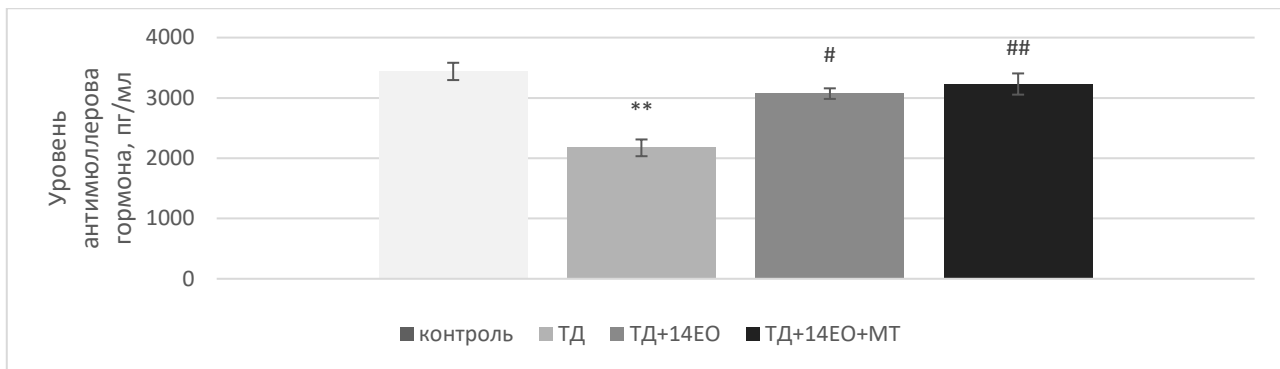


Рис. 3. Влияние 30-дневной темновой депривации на уровень антимюллера гормона в сыворотке крови самок крыс (свето-темновой цикл 24/0 ч),  $M \pm t$

Примечание: составлено автором по результатам данного исследования;

\*\* $p < 0,001$  - по отношению к показателю контрольной группы,

# $p < 0,05$  - по отношению к показателю группы ТД,

## $p < 0,001$  - по отношению к показателю группы ТД (One-way ANOVA с поправкой Тьюки)

Определение овариального резерва базируется на комплексном изучении количественных и качественных характеристик ооцитов. Среди ключевых методов косвенной оценки количества ооцитов выделяется определение уровня антимюллера гормона и подсчет числа антральных фолликулов. Антимюллеров гормон начинает вырабатываться на ранних этапах развития ооцитов гранулёзными клетками преантральных и малых антральных фолликулов. Он играет важную роль в процессе отбора, обеспечивая контроль над скоростью активации примордиальных и преантральных фолликулов посредством аутокринных и паракринных механизмов. Благодаря этому антимюллеров гормон подавляет экспрессию ряда факторов роста, включая фактор роста фибробластов, фактора роста кератиноцитов и фактор стволовых клеток в фолликулах, замедляя темпы перехода фолликулов в фазу активного роста [10; 11].

Уменьшение концентрации антимюллера гормона после 30-суточной темновой депривации приводит к увеличению скорости атрезии фолликулов, что подтверждается уменьшением числа растущих и зрелых фолликулов, и способствует снижению овариального резерва. Уровень антимюллера гормона коррелирует с числом антральных фолликулов и выступает в качестве оценки фолликулярного пула. В связи с этим определение уровня содержания антимюллера гормона в крови используется для прогнозирования преждевременной недостаточности яичников и является чувствительным маркером повреждения яичников [12]. Негативные последствия длительной темновой депривации сопровождаются снижением выработки мелатонина [13], что дополнительно усиливает процессы дегенерации фолликулов. Антимюллеров гормон снижает чувствительность первичных фолликулов к фолликулостимулирующему гормону [14]. Увеличение секреции

фолликулостимулирующего гормона, наблюдаемое в результате нарушения нормального светового режима [15], подтверждает снижение функционального состояния яичников [16], несмотря на то, что данный гормон имеет меньшую диагностическую ценность по сравнению с антимюллеровым гормоном. Это обусловлено экспрессией антимюллера гормона на фолликулах, у которых отсутствуют рецепторы к фолликулостимулирующему гормону. Уровень антимюллера гормона относительно независим от уровня гонадотропинов [17].

Отмена 30-суточной темновой депривации, нормализация выработки эндогенного мелатонина или введение экзогенного мелатонина оказывают положительное влияние на репродуктивную систему. Наблюдается улучшение процесса созревания доминантного фолликула и развитие яйцеклетки за счет антиоксидантных свойств мелатонина [18], повышение уровня секреции антимюллера гормона и эндогенного мелатонина [13], одновременно отмечается снижение секреции фолликулостимулирующего гормона [15; 19].

Согласно полученным нами данным по степени морфометрических изменений, мелатонин оказывает положительное влияние на регуляцию биоритмов и способствует физиологической выработке фолликулов, что также подтверждается данными Андреева Е. Н., Qi М. К., Yang С., Bisquert R. Мелатонин также участвует в регуляции биологических ритмов яичников, формировании фолликулов и задерживает старение яичников через путь мелатониновых рецепторов типа 1 (MT1)/AMP-активированной протеинкиназы, восстановление ДНК, поддержание теломер, белки сиртуины (SIRT1), регулирующие пролиферацию и апоптоз гранулезных клеток [20]. Мелатонин, регулируя путь PI3K/AKT, подавляет раннюю атрезию фолликулов яичников, тем самым замедляет истощение фолликулярного резерва [21]. Биохимический механизм влияния мелатонина реализуется благодаря активации сигнального пути Nippro, который регулирует баланс оксидативных реакций и антиоксидантных систем, поддерживая образование фолликулов, пролиферацию и дифференцировку гранулезных клеток, что необходимо для развития и функционирования яичников [20]. За счет этого достигается улучшение гормонального фона: нормализуется продукция гормонов базофильными клетками аденогипофиза, таких как лютеинизирующий и фолликулостимулирующий гормоны, которые контролируют процессы фолликулогенеза [19; 22], ослабляется окислительный стресс и усиливается антиоксидантная защита организма [23]. Эти механизмы обеспечивают созревание доминантного фолликула даже при изначально низком овариальном резерве и преждевременной недостаточности яичников [18; 19].

### **Заключение**

Световой десинхроноз в виде темновой депривации оказывает негативное воздействие на морфофункциональное состояние яичников крыс. Продолжительная депривация естественного цикла освещения на протяжении 30 суток ускоряет дегенеративные процессы в

тканях яичников, вызывая преждевременную недостаточность яичников. Уровень антимюллера гормона совместно со снижением числа растущих фолликулов является маркером преждевременной недостаточности яичников. Темновая депривация проявляется снижением уровня антимюллера гормона и уменьшением числа растущих фолликулов, негативно влияя на репродуктивное здоровье женского организма. Эндогенный и экзогенный мелатонин оказывает положительное воздействие на морфологическую картину яичников. Повышение секреции эндогенного мелатонина и введение экзогенного мелатонина оказывает стимулирующее влияние на фолликулогенез, обеспечивает созревание доминантного фолликула и опосредованно влияет на повышение уровня антимюллера гормона.

### Список литературы

1. Федеральная служба государственной статистики. Режим доступа: URL: <https://rosstat.gov.ru/folder/12781> (дата обращения 28.10.2025).
2. Губин Д. Г., Полуэктов М. Г. Световая гигиена, биологические ритмы и нарушения сна // Эффективная фармакотерапия. 2024. Т. 20 (33). С. 6-12. URL: <https://umedp.ru/magazines/effektivnaya-farmakoterapiya-/?ysclid=mnk1qb3pvz782286408>. DOI: 10.33978/2307-3586-2024-20-33-6-12.
3. Унжаков А. Р. Последствия искусственного света ночью: нарушение циркадного ритма и метаболизма // Биосфера. 2024. Т. 16 (3). С. 295-310. URL: <https://21bs.ru/index.php/bio/issue/view/71/showToc?ysclid=mnk1rxk4v1320727303>. DOI: 10.24855/biosfera.v16i3.952.
4. Li X. L., Zhu H. J., Zhang Q., Li Y. S., Li Y. C., Feng X., Yuan R. Y., Sha Q. Q., Ma J. Y., Luo S. M., Sun Q. Y., Chen L. N., Ou X. H. Continuous light exposure influences luteinization and luteal function of ovary in ICR mice // J Pineal Res. 2023. Vol. 74. Is. 2. P. e12846. DOI: 10.1111/jpi.12846.
5. Kozaki T., Kubokawa A., Taketomi R., Hatae K. Effects of day-time exposure to different light intensities on light-induced melatonin suppression at night // J Physiol Anthropol. 2015. Vol. 34. Is. 1. P. 27 DOI: 10.1186/s40101-015-0067-1.
6. Лазарева Л. М., Беленькая Л. В., Сутурина Л. В. Овуляторная дисфункция в репродуктивном возрасте: распространенность, критерии диагностики, клинические формы // Вопросы гинекологии, акушерства и перинатологии. 2022. Т. 21 (4). С. 116-125. URL: <https://elibrary.ru/gksxjt?ysclid=mnk2l0lve0952990714>. DOI: 10.20953/1726-1678-2022-4-116-125.

7. Чернышова А. В., Матичин А. А., Кательникова А. Е. Референтные интервалы в репродуктивной токсичности крыс Вистар // *Лабораторные животные для научных исследований*. 2023. Т. 3. С. 100-107. URL: <https://labanimalsjournal.ru/ru/2618723x-2023-03-09?ysclid=mlw1rfacdww655718086>. DOI: 10.57034/2618723X-2023-03-09. EDN: BSIBSY.
8. Кондакова Л. И., Калашникова С. А., Калашникова Е. А. Структурные и органомерические изменения яичников в условиях темновой депривации // *Вестник Волгоградского государственного медицинского университета*. 2024. Т. 21 (1). С. 126-129. URL: <https://journals.eco-vector.com/1994-9480/article/view/630315>. DOI: 10.19163/1994-9480-2024-21-1-126-129. EDN: SKEGEC.
9. Li Y., Wang L., Liu J., Nie G., Yang H. Huyang Yangkun formula regulates the mitochondria pathway of ovarian granulosa cell apoptosis through FTO/m6A-P53 pathway // *Front Pharmacol*. 2024. Vol. 15. P. 1491546. DOI: 10.3389/fphar.2024.1491546.
10. Spector I., Derech-Haim S., Boustanai I., Safrai M., Meirow D. Anti-Müllerian hormone signaling in the ovary involves stromal fibroblasts: a study in humans and mice provides novel insights into the role of ovarian stroma // *Hum Reprod*. 2024. Vol. 39 (11). P. 2551–2564. DOI: 10.1093/humrep/deae221.
11. Iwase A., Hasegawa Y., Tsukui Y., Kobayashi M., Hiraishi H., Nakazato T., Kitahara Y. Anti-Müllerian hormone beyond an ovarian reserve marker: the relationship with the physiology and pathology in the life-long follicle development // *Front. Endocrinol*. 2023. Vol. 14. P. 1273966. DOI: 10.3389/fendo.2023.1273966.
12. Кузнецова И. В., Драпкина Ю. С. Роль антимюллера гормона в женской репродукции // *Медицинский алфавит*. 2017. Т. 2 (10). С. 9-16. URL: <https://www.med-alphabet.com/jour/article/view/158?ysclid=mnk20a3ow4355735544>.
13. Кондакова Л. И., Бугаева Л. И., Багметова В. В., Сиротенко В. С., Смирнова Т. С. Влияние экзогенного мелатонина на динамику массы тела и уровень белка Клото в крови у самок крыс, подвергшихся длительной темновой депривации // *Вестник Волгоградского государственного медицинского университета*. 2024. Т. 21 (3). С. 154-160. URL: <https://journals.eco-vector.com/1994-9480/issue/view/9597?ysclid=mlw2e0r8dj199368557>. DOI: 10.19163/1994-9480-2024-21-3-154-160. EDN: SAKUFT.
14. Кумыкова З. Х., Уварова Е. В., Батырова З. К. Интерпретация и значение определения антимюллера гормона в практике гинеколога для несовершеннолетних // *Гинекология*. 2021. Т. 23 (3). С. 230-235. URL: <https://gynecology.orscience.ru/2079-5831/article/view/76096?ysclid=mnk240pgr7654105711>. DOI: 10.26442/20795696.2021.3.200779.
15. Кондакова Л. И. Гистологические и иммуногистохимические изменения гонадотропных эндокриноцитов гипофиза самок крыс при воздействии темновой депривации

// Вестник Волгоградского государственного медицинского университета. 2024. Т. 21 (4). С. 99-105. URL: <https://elibrary.ru/item.asp?id=80430390>. DOI: 10.19163/1994-9480-2024-21-4-99-105. EDN: SFCLLT.

16. Дементьева В. О., Адамян Л. В., Смольникова В. Ю., Тоноян Н. М. Сниженный овариальный резерв и преждевременная недостаточность яичников: современный взгляд на проблему диагностики, комплексного лечения и восстановления репродуктивной функции: собственные данные // Проблемы репродукции. 2022. Т. 28 (4). С. 128–136. URL: <https://www.mediasphera.ru/issues/problemy-reproduktsii/2022/4/1102572172022041128>. DOI: 10.17116/repro202228041128. EDN: WIVWTU.

17. Александрова Н. В. Антимюллеров гормон и его прогностическая значимость для оценки качества ооцитов // Гинекология. 2020. Т. 22 (6). С. 21-26. URL: <https://gynecology.orscience.ru/2079-5831/article/view/58504?ysclid=mnk228ibh6776410278>. DOI: 10.26442/20795696.2020.6.200473.

18. Андреева Е. Н., Абсатарова Ю. С., Шереметьева Е. В., Деркач Д. А., Пономарева Т. А., Тюльпаков А. Н., Иоутси В. А., Ильин А. В., Мурватов К. Д. Анализ информативности определения мелатонина при синдроме поликистозных яичников // Ожирение и метаболизм. 2016. Т. 13 (4). С. 15-20. URL: <https://www.omet-endojournals.ru/jour/article/view/8202?ysclid=mlw26z9mih694466371>. DOI: 10.14341/omet2016415-20. EDN: XQZNCZ.

19. Андреева Е. Н., Абсатарова Ю. С. Нарушения мелатонинового статуса в гинекологической практике: патогенетические аспекты и терапевтические возможности // Российский вестник акушера-гинеколога. 2022. Т. 22 (6). С. 48–53. URL: <https://www.mediasphera.ru/issues/rossijskij-vestnik-akushera-ginekologa/2022/6/1172661222022061048>. DOI: 10.17116/rosakush20222206148. EDN: JWCPZR.

20. Qi M. K., Sun T. C., Yang L. Y., He J. L., Guo Y. M., Wang H. B., Wang H. P. Therapeutic effect of melatonin in premature ovarian insufficiency: hippo pathway is involved // Oxid Med Cell Longev. 2022. Vol. 2022. P. 3425877. DOI: 10.1155/2022/3425877.

21. Yang C., Liu Q., Chen Y., Wang X., Ran Z., Fang F., Xiong J., Liu G., Li X., Yang L., He C. Melatonin delays ovarian aging in mice by slowing down the exhaustion of ovarian reserve // Commun Biol. 2021. Vol. 4. P. 534. DOI: 10.1038/s42003-021-02042-z.

22. Li Y., Liu H., Sun J., Tian Y., Li C. Effect of melatonin on the peripheral T lymphocyte cell cycle and levels of reactive oxygen species in patients with premature ovarian failure // Exp Ther Med. 2016. Vol. 12 (6). P. 3589-3594. DOI: 10.3892/etm.2016.3833.

23. Bisquert R., Muñiz-Calvo S., Guillamón J.M. Protective Role of Intracellular Melatonin Against Oxidative Stress and UV Radiation in *Saccharomyces cerevisiae* // Front Microbiol. 2018. Vol. 9. P. 318. DOI: 10.3389/fmicb.2018.00318.

**Конфликт интересов:** Авторы заявляют об отсутствии конфликта интересов.

**Conflict of interest:** The authors declare that there is no conflict of interest.

**Финансирование:** Авторы заявляют об отсутствии внешнего финансирования.

**Financing:** The research was performed without external funding.